(Aus dem Kinderspital Basel.)

Zur Beurteilung der Operationsindikation der Pylorusstenose nach dem Röntgenuntersuchungsbefund

Inaugural-Dissertation

zur Erlangung der Doktorwürde der Medizinischen Fakultät der Universität Basel

vorgelegt von

Alice Lenzlinger

von St. Gallen

1943

VERLAG VON S. KARGER IN BASEL

Von der Medizinischen Fakultät Basel genehmigt auf Antrag von Professor Freudenberg

Tag der Promotion: 12. März 1943

R. UNIV. BIBLIOTHEEK LEIDEN

Sonderdruck aus Annales Paediatrici, Vol. 161, No. 1.

Seitdem die Pylorusstenose nicht nur konservativ, sondern auch operativ mit der *Weber-Ramstedt*schen Operation (1912) erfolgreich behandelt wird, scheiden sich die Kinderärzte in drei Lager. Es gibt solche, welche jede Pylorusstenose operieren *(Hagenbach, Kehl, Thomenn, Naegelsbach,* vor allem auch amerikanische Autoren: *Ashby, Allen, Ramsay, Goldblom, Spence, Robertson, Taylor, Lange, Southam).* Andere Autoren behandeln ausschließlich konservativ *(Monrad, Ibrahim, Wolf* und andere). Die Mehrzahl wendet aber sowohl das operative als auch das konservative Verfahren an. Die Entscheidung, welche Fälle konservativ, welche operativ behandelt werden sollen, ist schwerwiegend und kann klinisch nicht mit Sicherheit getroffen werden. Zahlreiche Autoren haben das Röntgenverfahren bei dieser Frage herangezogen, dessen Bedeutung im übrigen nicht nur in der Möglichkeit besteht, den Schweregrad einer Pylorusstenose beurteilen zu lassen, sondern auch in der Klärung wichtiger differentialdiagnostischer Fragen, die sich bei schwerem Erbrechen junger Säuglinge erheben. Hierbei sind die folgenden Kriterien wegleitend:

A. für *Pylorusstenose* charakteristisch:
   a) Verzögerung der Magenentleerung,
   b) Hyperperistaltik des Magens,
   c) Hypertrophie der Magenwand,
   d) Dilatation des Magens;

B. für *spastisches Erbrechen* sprechen:
   a) Fehlen einer praepylorischen Dilatation,
   b) fehlende oder kurzdauernde Verzögerung der Magenentleerung, nachher rasche Entleerung,
   c) rasche Darmpassage;

C. für *Cardiospasmus* typisch:
   a) birnförmige Ausweitung der unteren Oesophaguspartien,
   b) normale Magenentleerung;

D. für *suprapapilläre Duodenalstenose* typisch (nach *Holzknecht):*
   a) Entfaltung des erweiterten, praestenotischen Abschnittes durch Kontrastmassen,
   b) Stenoseperistaltik. Bei vergeblicher Anstrengung kommt es zur Ueberdehnung des praestenotischen Teiles des Duodenum, dadurch zur Insuffizienz des Pylorus,
   c) Restfüllung des Duodenum 6 Stunden und länger.

Die Stellungnahme der Autoren zum Röntgenverfahren ist verschiedenartig: Es gibt Autoren, welche das Röntgenverfahren für überflüssig halten und die Operationsindikation auf Grund klinischer Symptome und Indizien stellen.

Baransky und *Buscel* stellen die Indikation nach der Art des Erbrechens (Nüchternerbrechen) und nach der Menge des Erbrochenen. Sie halten die röntgenologische Bestimmung der Magenverweildauer für entbehrlich. Auch *Pouyaume, Lereboulet, Drane, Wallgren* und andere richten sich nur nach den klinischen Symptomen. Eine Reihe von Autoren *(Hagenbach, Wieland,* zit. nach *Seifert, Robertson, Donovan, Brown, Hall)* macht die Indikation zur Operation von der Tastbarkeit eines Pylorustumors abhängig. Zu dieser Art von Indikationsstellung ist zu sagen, daß selbst bei schweren Stenosen lange nicht immer alle klassischen Symptome vorhanden sein müssen. So kann bei atonischem Magen die sichtbare Peristaltik fehlen *(Saner* und eigene Beobachtung), auch kann das Erbrechen atypisch sein. Anderseits kommen dieselben klinischen Symptome auch bei anderen Zuständen vor (spastisches Erbrechen ohne Stenose, Cardiospasmus, suprapapilläre Duodenalstenose). Zur Palpation des Pylorustumors schreibt *Kemkes:* «Der positive Palpationsbefund entspricht nur einem gewissen Prozentsatz der wirklich vorhandenen Fälle von Pylorustumor. Es ist daher nicht möglich, an Hand der Palpierbarkeit des Pylorustumors eine scharfe Trennung der Fälle mit einfachem Pylorospasmus und derjenigen mit hypertrophischer Pylorusstenose vorzunehmen und von ihr etwa die Frage der Indikation zur Operation abhängig zu machen.» Dieser Meinung schließen sich auch *Finkelstein, Uhr, Schmid, Ramstedt, Heile, Behrmann* und *Stöber* an.

Behrmann (Kinderklinik Kiel, *Rominger)* gibt als Leitmotiv

der Indikation der operativen Therapie Unernährbarkeit an. In ähnlicher Weise entschließen sich *Hainiß* und *Schmid* zur Operation auf Grund schlechter Allgemeinverfassung des Säuglings, bei Erfolglosigkeit interner Behandlung und Unmöglichkeit genügender Nahrungszufuhr. *Willi* benützt zwar das Röntgenverfahren, richtet sich aber bei der Indikationsstellung doch weitgehend nach dem klinischen Verlauf. Operiert werden demnach klinisch und röntgenologisch schwere Fälle, ferner solche, welche bei interner Behandlung nach einer Woche keine Besserung des Erbrechens und der Gewichtsabnahme oder nach 2 Wochen keine Besserung im Aussehen und Verlauf der Gewichtskurve aufweisen. *Knauer* behauptet, in jedem Falle aus dem klinischen Verlauf allein die Indikation mit Sicherheit stellen zu können. Zwei seiner angeführten Fälle scheinen aber diese Behauptung zu widerlegen, indem der eine von ihnen nach 4 Wochen konservativer Behandlung an Intoxikation zugrunde ging, der andere nach 14 Tagen erfolgloser, konservativer Therapie operiert an Bronchopneumonie starb. Man kann sich wirklich fragen, ob diese beiden Fälle bei frühzeitiger Operation nicht zu retten gewesen wären. *Langstein* und *Hoffa* verlangen die Operation:

a) wenn sich das Krankheitsbild rasch entwickelt hat;
b) wenn 2 Tage lang zwei Drittel und mehr der zugeführten Nahrung erbrochen werden;
c) wenn das Leiden familiär auftritt.

Dieser Indikationsstellung schließt sich auch *von Stark* an. *Fedinsky* und *v. Bokay* übergeben das Kind der chirurgischen Behandlung, wenn vom ersten Krankheitstage an Stagnationserbrechen auftritt bei palpabelm Pylorustumor, starken, peristaltischen Wellen und bei Erfolglosigkeit interner Behandlung. Eine Anzahl Autoren entschließt sich nach einer Frist von 3—6 Tagen erfolgloser, konservativer Therapie zur Operation *(Birk, Gmelin, Treplin, Boehnke, Hein, Hoen). Kirschner* schlägt vor zu operieren, wenn die Gewichtskurve nach 5—8 Tagen interner Behandlung weiter absteigend verläuft. Er gibt zu, daß es sehr schwierig ist, nach dem klinischen Verlauf den Zeitpunkt zu bestimmen, wann die konservative Therapie durch die chirurgische abgelöst werden soll. *Borchardt,* zit. nach *Seifert,* wartet 14 Tage ab. Der Standpunkt *Heubners*, einen Säugling mit Pylorusstenose erst nach 3 Monaten erfolgloser konservativer Therapie zu operieren, dürfte heute allgemein verlassen sein.

Nach *Finkelstein* sind zu operieren:

1. Kinder, bei denen der anfänglich steile Gewichtsverlust im Laufe der ersten 14 Tage nicht zum Stehen kommt (hydrolabile Kinder).
2. Kinder, welche ihr Gewicht halten, aber matt und apathisch werden (drohendes Coma pyloricum).
3. Fälle mit Magenblutung (?).

Finkelstein hält die Beurteilung des Allgemeinzustandes für zuverlässiger als die Bestimmung der Magenverweildauer der Nahrung. — Die Indikationsstellung der *Czerny*schen Kinderklinik Berlin lautet nach *Boecker* (Zschr. f. Chir. 1933) folgendermaßen: Operiert wird:

a) wenn trotz interner Behandlung ein weiterer Gewichtssturz eintritt und das Kind anfängt zu «questen», d. h. sich einem Gewichtsverlust von 33% des Maximalkörpergewichtes nähert;
b) wenn trotz herabgesetzter Nahrungsmenge das Erbrechen zunimmt und unter tetanischen Sturzentleerungen, unter Umständen mit Blutbeimengung, vor sich geht;
c) wenn ein deutlich erkennbarer Pylorustumor auf ein unüberwindbares Hindernis schließen läßt;
d) wenn soziale Gründe vorliegen.

Davison, Stoeber, Bartel, Rinvik, Siegl, Eckhardt und andere geben keinen bestimmten Beobachtungstermin an und richten sich mehr nach dem allgemeinen Gesamteindruck. *Kemkes* sieht als wichtigstes Merkmal den Gewichtssturz an. — Einige Autoren *(Rietschel, Gött, Frischmann)* warten mit der Operation, bis sich das Kind in dem bedrohlichen Zustand des progredienten Verfalles befindet. Daß sich die Chirurgen gegen dieses Vorgehen wenden, ist begreiflich.

Der obige Ausschnitt aus der Literatur zeigt, daß die Indikationsstellung für operative oder konservative Behandlung der Pylorusstenose nach dem klinischen Verlauf verschiedene Nachteile bietet. Sie stützt sich z. T. auf subjektive Beurteilung des Gesamteindruckes, z. T. auch auf Symptome, die prognostisch gar keine Bedeutung haben, wie Magenblutung.

Die sicheren klinischen Zeichen dafür, daß eine Operation indiziert ist (Gewichtssturz, Verschlechterung des Allgemeinzustandes bei konservativer Behandlung), zeigen aber gleichzeitig an, daß das Kind bereits durch das Zuwarten weiter geschädigt wurde.

Erwähnt werden soll hier noch die Indikationsstellung auf Grund *blutchemischer* Untersuchungen.

Kaulberg-Marynowska hält bei Pylorusstenose die Operation dann für indiziert, wenn bei erhöhter Alkalireserve der Chlorgehalt des Blutes erniedrigt gefunden wird. Sie bezweifelt den Wert der röntgenologischen Untersuchung.

Die Indikationsstellung mit Hilfe der *Duodenalsondierung* wird von *Heß* empfohlen, von *Ibrahim* aber für unbrauchbar gehalten und abgelehnt. Sie dürfte nirgends ausgeübt werden.

Es seien nunmehr die Autoren angeführt, welche das Röntgenverfahren für die Indikationsstellung heranziehen.

Eine Gruppe von diesen stützt sich auf die indirekten Röntgenzeichen der Pylorusstenose (Verzögerung der Magenentleerung, Hyperperistaltik, Hypertrophie der Magenwand, Antiperistaltik), andere verlangen direkte Röntgenzeichen (Verlängerung und Verengerung des Pyloruskanals).

A. Anhänger der *indirekten* Methoden:

Heile verlangt schon im Frühstadium der Erkrankung Röntgenuntersuchung mit Aufnahmen sofort und 3 Stunden nach der Kontrastmahlzeit. Bei Retention von ca. ⅔ des Kontrastbreies im Magen nach 3 Stunden hält *Heile* die Operation für indiziert. — *Bauer* rät zur Operation, wenn nach 2 Stunden eine irgendwie in Betracht fallende Menge des Kontrastmittels den Magen noch nicht verlassen hat. *Paschlau* und *Wilke* stellen folgende Richtlinien auf:

1. Sofortige Operation ist nötig, wenn nach 4—8 Stunden überhaupt keine Nahrung aus dem Magen in den Darm übergetreten ist, und ebenso, wenn nach 4 Stunden weniger als ¼, nach 8 Stunden weniger als ½ im Darm ist.
2. Fernerhin ist wegen drohender Magenatonie dann sofort zu operieren, wenn in den ersten 4 Stunden die Entleerung des Magens ausreichend war, aber in den nächsten 4 Stunden keine nennenswerten Fortschritte mehr gemacht wurden.
3. Ferner ist zu operieren bei Kombination von Pylorospasmus mit einem röntgenologisch leicht zu erkennenden Cardiospasmus, bei Coma pyloricum usw.

In Amerika wird nach den Angaben von *Abt* die Indikation zur Operation dann gestellt, wenn nach Ablauf von 4 Stunden noch mindestens die Hälfte der eingenommenen Bariummilch im Magen zu finden ist.

Strauß hält sich an den Grundsatz, daß eine Operation selbst bei tastbarem Pylorustumor nicht nötig sei, wenn innerhalb von 4 Stunden 70—80% der Kontrastmahlzeit den Magen verläßt. Er berichtet über 163 Fälle, bei denen dieses Prinzip zur Anwendung kam und von denen die 53 intern behandelten sämtlich geheilt wurden. *Olchowskaja* achtet vor allem auf die motorische Funktion des Magens, während *Barrow* die Operationsindikation von der Form des Magens abhängig macht; nach ihm soll Ballonform des Magens bei Leeraufnahme die Operation indizieren. *Nobel* und *Priesel* empfehlen folgendes Vorgehen:

8 Stunden nach der letzten Mahlzeit wird zunächst eine orientierende Magendurchleuchtung gemacht. Dann wird die Kontrastmahlzeit (80 g Frauenmilch mit 20 g Barium sulfuric. puriss.) gegeben. 10—15 Min. später und weiter nach 1, 2, 3, 5, 8 und 24 Stunden wird im Sitzen mit posterior-anteriorem Strahlengang wieder durchleuchtet. Mit der Fütterung des Kindes wird erst 4 Stunden nach der Kontrastmahlzeit fortgefahren. Eine röntgenologisch komplette Pylorusstenose verlangt nach *Nobel* operative Behandlung.

Die oben angeführte Methode ist aber nicht zu empfehlen, da die häufigen Durchleuchtungen (mindestens 8) das Kind beunruhigen und ermüden. Auch ist die Nahrungskarenz von 12 Stunden etwas lang.

Siegl benutzt das Röntgenverfahren zur Diagnosestellung, will aber daraus keine Operationsindikation stellen. Nach *Uhr* soll bei völligem oder fast vollständigem 3-Stunden-Rest operiert werden, wenn die interne Therapie in einigen Tagen nicht erfolgreich ist. Er wagt also, ähnlich wie *Willi,* noch nicht aus dem Röntgenbefund einen endgültigen Entschluß für die Art der Therapie zu fassen. Mehr in etwas allgemeinerer Form betonen *Landkam, Jackson, Lesné, Bauermeister* die Wichtigkeit des Röntgenverfahrens für die Diagnose- und Indikationsstellung.

B. Anhänger der *direkten* Röntgenmethoden.

Die Verengerung und Verlängerung des Canalis egestorius wurde erstmals von *Rach* und *De Buys* (1913) beobachtet, damals aber noch für einen Teil des Duodenum gehalten. Erst *Immink* entdeckte 1928 den Zusammenhang des engen, starren Canalis egest. mit der hypertrophischen Pylorusstenose.

Meuwissen und *Slooff* arbeiteten für die Sichtbarmachung des Kanals folgende Methode aus:

Nachdem das Kind von Mitternacht an nüchtern geblieben ist, werden morgens per Sonde 3 ccm dünner Kontrastbrei gegeben; anschließend werden einige Aufnahmen in dorso-ventraler, vertikaler und liegender Stellung gemacht. Sodann erhält das Kind mit der Sonde 20—30 ccm dicken Bariumbrei. Zur Füllung des Pyloruskanals muß die Magengegend von außen komprimiert werden. Es werden nun 6—12 gezielte Aufnahmen des Pyloruskanals dorsoventral oder im 1. schrägen Durchmesser hergestellt. Die Länge des Pyloruskanals wird auf dem Film gemessen. Bei normalen Kindern beträgt sie 1—2 mm. Bei mehr als 6—7 mm Länge besteht Pylorusstenose. (Abstand Röhre—Platte: 70 cm, Abstand Kind—Platte: 10 cm.)

Voß gibt ein ähnliches Verfahren an. Dabei wird der Säugling 10—15 Min. nach Fütterung einer Kontrastmahlzeit geröntgt (evtl. Zielaufnahmen). Bei mittelschweren Fällen stellt sich dann der Pyloruskanal als langausgezogener schmaler Zapfen dar. Bei schwersten Fällen kann jegliche Füllung des Pylorusabschnittes fehlen. Als besonders typisch gilt das scharfe Abschneiden des Kontrastbreies vor dem Pylorus und die fehlende Entfaltung des Bulbus duodeni. *Jochims* benützt ebenfalls diese Methode und stellt die Indikation folgendermaßen: Wenn man außer der charakteristischen Verlängerung und Verengerung des Pyloruskanals findet, daß 15—20 Min. nach der Kontrastmahlzeit noch nichts in den Darm gelangt ist, ist die Operation indiziert. Auch *Frimann* und *Nauta* halten die direkten Zeichen für sicherer als die Bestimmung der Magenverweildauer.

Die oben geschilderten Methoden haben nun aber den Nachteil, daß sie technisch schwer durchführbar sind *(Frick)*. Es dürfte doch wohl nicht leicht sein, einen Säugling so zu lagern, daß der Strahlengang den Pyloruskanal genau senkrecht trifft. Wenn dies nicht gelingt, ist aber eine Längenmessung ausgeschlossen. *Jochims* gibt diese Schwierigkeit denn auch ohne weiteres zu. Zudem scheint diese Methode nicht mehr zu leisten als die viel einfachere Verfolgung der Magenentleerung. Die 8 Fälle, welche *Meuwissen* zur Stützung seines Verfahrens anführt, ergeben bis auf einen Fall Uebereinstimmung der indirekten Röntgenbefunde mit den direkten.

Die Messung des Kalibers des Pyloruskanals nach *Colaneri* (normaler Durchmesser beim jungen Säugling 5—7 mm) stößt auf ähnliche technische Schwierigkeiten. Oft gelingt es gar nicht, den Kontrastbrei in den Kanal hineinzumassieren.

Schmid will von der Länge und Breite des Pyloruskanals die Operationsindikation nicht abhängig machen. Er verweist auf 2 Fälle mit verlängertem und verengtem Kanal und guter Entleerung, ferner auf ein Zwillingspaar, von dem das eine Geschwister manifest an Pylorusstenose erkrankt war, das andere eine nur röntgenologisch nachweisbare Verengerung des Pyloruskanals ohne klinische Erscheinungen aufwies.

Nur wenige Autoren haben die Röntgenuntersuchung angewendet, sie aber dann als Methode verworfen.

Rominger hält das Röntgenverfahren für unzuverlässig, weil er bei wiederholten Röntgenserien beim selben Kinde stark wechselnde Befunde beobachtete. *Frick* fand aber bei seinen Kontrolluntersuchungen am gleichen Kinde nie Unterschiede von Belang. *Findlay* stellt den Wert der Röntgenuntersuchung in Frage, weil er bei einer Reihe von 12 gesunden und 12 pylorospastischen Kindern nach Kontrastmahlzeit ähnliche Resultate erhalten haben will. *Bexelius* will mit einem einzigen mittelschweren Fall von Pylorusstenose, der ohne Operation heilte, beweisen, daß das Röntgenverfahren für die Indikationsstellung nichts tauge. Das betreffende Kind war aber bereits 4½ Monate alt, also in einem Alter, in dem es bekanntlich häufig zu Spontanheilung kommt, auch bei Fällen mit schwerem Röntgenbefund. *Block* will den Röntgenbefund nur dann verwerten, wenn er gegen ein operatives Vorgehen spricht.

Diesen wenigen Autoren, welche das Röntgenverfahren als *wertlos* ablehnen, stehen zahlreiche Paediater gegenüber, die es mit Vorteil anwenden und günstige Erfahrungen aufzuweisen haben.

Nicht selten wird der Röntgenuntersuchung bei Pylorusstenose vorgeworfen, daß sie *gefährlich* sei. So befürchtet *Stöber* Erkältung und Beunruhigung des Kindes, Schädigung durch Hunger und Röntgenstrahlen. Aus dem gleichen Grunde verzichtet *Voß* auf die Bestimmung der Magenverweildauer. Auch *Knauer* lehnt die Röntgenuntersuchung des Säuglings aus Furcht vor Röntgenschädigung ab. *Ibrahim* fürchtet mehr eine schädliche Beeinflussung des Allgemeinzustandes. *Drachter* hält die Röntgenuntersuchung sogar für gefährlicher als die Operation! Nach *Robertson* könnte die Kontrastmahlzeit zu einem vollständigen Verschluß des Pylorus führen!

Alle diese verschiedenen Befürchtungen bleiben bei bloßen

Mutmaßungen stehen und werden nirgends mit Tatsachen belegt. Sie sind nicht ernst zu nehmen. Die Gefahren sind bei sachgemäßem Vorgehen leicht auszuschalten: möglichst kurzdauernde Röntgenuntersuchung (Aufnahme!) in der Nähe einer Wärmequelle schützt das Kind vor Erkältung; Nahrungskarenz so kurz wie möglich. Bei der Methode, wie sie im Basler Kinderspital in Gebrauch ist, genügt eine 4—8stündige Nahrungspause (Kontrastbrei nicht als Mahlzeit gerechnet). Auch werden hier maximal 4 Aufnahmen gemacht. Wir konnten in keinem unserer Fälle eine Verschlechterung des Allgemeinzustandes oder sonst eine Schädigung auf das Röntgen zurückführen.

Auch *Willi, Heile, Uhr* und *Bauer* haben bei ihren zahlreichen Röntgenuntersuchungen an Säuglingen nie die Erfahrung gemacht, daß sie sich irgendwie schädlich ausgewirkt hätten.

Die Stellungnahme der Basler Kinderklinik zum Röntgenverfahren bei Pylorusstenose seit dem Jahre 1938 ist folgende:

Es soll prinzipiell jede Pylorusstenose röntgenologisch untersucht werden, damit die rasche Stellung einer Operationsindikation erreicht wird. Es soll vermieden werden, daß ein Kind, durch längere Beobachtungszeit atrophisch geworden, in diesem Zustande dann doch noch operiert werden muß.

Nach *Faxén* hängt das Resultat der chirurgischen Behandlung weitgehend davon ab, wie früh entschieden wird, ob eine Indikation für den Eingriff vorliegt oder nicht. *Heile, Uhr, Langstein, v. Mettenheim* und andere schließen sich dieser Auffassung an. *Drachter* behauptet sogar, daß fast alle Kinder, welche wegen Pylorusstenose heute noch sterben, durch rechtzeitige Operation gerettet werden könnten.

Sperlings Statistik zeigt ebenfalls einen günstigen Verlauf bei Frühoperierten. Es handelt sich ja durchwegs um junge Säuglinge, die in wenigen Tagen in den Zustand der Unernährbarkeit hineingeraten können. Um so wertvoller erscheint das Röntgenverfahren, welches eine rasche Indikationsstellung erlaubt.

Die Technik der an der Basler Kinderklinik üblichen Röntgenmethode ist folgende:

Nachdem zu den letzten Mahlzeiten gezuckerter Tee gegeben worden war und nach einer Nahrungskarenz von 2 Stunden wird mit der Flasche eine Kontrastmahlzeit verabreicht, welche aus einer 10%igen Aufschwemmung von Citobarium in 50—80 g Frauenmilch besteht. Sofort nachher wird eine Röntgenaufnahme ge-

macht. Es folgen Aufnahmen nach 20 Min., 2 Stunden und evtl. nach 6 Stunden. Bei schweren Fällen ist meist die 2-Stunden-Aufnahme schon eindeutig genug, so daß auf eine spätere Aufnahme verzichtet werden kann und sofort die Vorbereitung zur Operation eingeleitet wird.

Alle Aufnahmen werden in Rückenlage vorgenommen. Bei einiger Uebung sind Lagerung des Kindes und Röntgenaufnahme in 2—3 Min. ohne Ermüdung oder Aufregung des Kindes erledigt.

Besteht ein größerer 6-Stunden-Rest im Magen, so wird eine Magenspülung an die letzte Aufnahme angeschlossen.

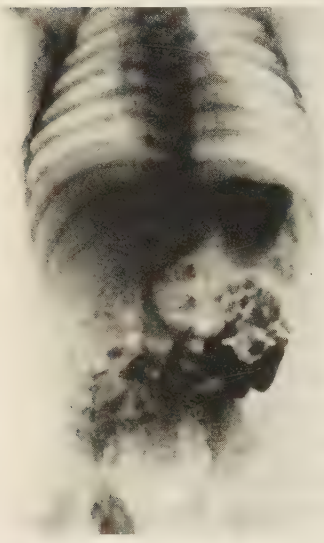

2-Std.-Bild eines *leichten* Falles. Nur noch ca. ⅛ des Breies im Magen. (Fall 29.)



2-Std.-Bild eines *mittelschweren* Falles. Noch ca. ⅔ des Breies im Magen. (Fall 33.)

2-Std.-Bild eines *schweren* Falles. Erst minime Bariumspuren im Darm. (Fall 25.)

Die Beurteilung der Schwere der Fälle und Indikationsstellung nach dem Röntgenbefund an der Basler Klinik erfolgt auf Grund folgender Gesichtspunkte:

Die größte Bedeutung für die Beurteilung der Pylorusstenosen wird dem 2-Stunden-Bild beigemessen. Die Sofort-Aufnahme hat nur den Zweck, zu verhüten, daß ein Cardiospasmus übersehen wird, während das 6-Stunden-Bild für die Abwägung mittelschwerer Fälle von Nutzen ist. Bei ganz schweren und auch bei leichten Fällen ist es entbehrlich. Als *leicht* gelten Pylorus-

stenosen, bei welchen nach 2 Stunden weniger als die Hälfte des Kontrastbreies im Magen zurückgeblieben ist (s. Abb. 1). Zu den *mittelschweren* gehören jene, bei welchen der Magenrest nach 2 Stunden noch die Hälfte bis zwei Drittel der Kontrastmahlzeit ausmacht (s. Abb. 2). Werden nach 2 Stunden mehr als zwei Drittel im Magen vorgefunden, so gilt der Fall als *schwer* (siehe Abb. 3). Daraus ergibt sich folgende *Indikationsstellung:*

1. Leichte Pylorusstenosen werden nicht operiert.
2. Mittelschwere werden operiert:
   a) wenn sich das Kind bereits in einem schlechten Ernährungszustand befindet;
   b) wenn zwar der Magenrest nach 2 Stunden nicht mehr als zwei Drittel der Kontrastmahlzeit ausmacht, aber im 6-Stunden-Bild kein wesentlicher Fortschritt in der Magenentleerung zu konstatieren ist (Fall 8).
3. Alle schweren Pylorusstenosen werden operiert, es sei denn, daß sich das Kind schon in einem Alter befindet, in welchem erfahrungsgemäß innert kurzer Zeit Spontanheilung zu erwarten ist. Dasselbe gilt auch für die mittelschweren Fälle (siehe Fall 9, 10 und 15).

Auszug aus den Krankengeschichten der Basler Klinik, 1938—1942.

FALL 1. *Christen, Hanspeter,* geb. 19. 8. 1938.

Familienanamnese (F.A.): Eltern gesund, keine Geschwister. — Persönliche Anamnese (P.A.): Geburtsverlauf normal, Geburtsgewicht 3500 g. Seit dem 12. Lebenstage häufiges Erbrechen, oft im Bogen. Stühle: 3—4 pro Tag, etwas dünn. Ernährung: Halbmilch, 4 × 80 g.

31. 8. 1938: Spitaleintritt. *Befund bei der Aufnahme:* 12 Tage alter Säugling in reduziertem Ernährungszustand (E.Z.): Subcut. Fettpolster spärlich, Turgor leicht vermindert. Typisches Pylorusgesicht. Gewicht: 3150 g. Kopf: o. B. Thorax: Herz und Lungen klinisch o. B. Reflexe: o. B. Abdomen: weich, in Thoraxniveau. Im Epigastrium kleiner, verschieblicher *Tumor.* Nach der Nahrungsaufnahme sichtbare *Magenperistaltik.* Blutbild: Hb 13,6 g. Erythrocyten 4 240 000.

1. 9. 1938: *Röntgenserie:* 1. Aufnahme: 20 Min. nach Contrastmahlzeit (C.M.): Magen dilatiert, gleichmäßig mit Kontrastmassen gefüllt, im Darm erst Spuren von Brei. — 2. Aufnahme: Nach 3 Stunden knapp die Hälfte des Breies im Darm, Magen ordentlich contrahiert, enthält 2 Breikugeln. — 3. Aufnahme: nach 8 Stunden immer noch Reste von Kontrastbrei im Magen, zarte Schleimhautzeichnung. Brei zur Hauptsache im Colon. — 4. Aufnahme: nach 22 Stunden Magen dilatiert, leer. Brei im Colon. — Diagnose: *mittelschwere* Pylorusstenose. — *Verlauf:* Es wird zunächst ein *Versuch mit konservativer*

Behandlung gemacht (12 Mahlzeiten à 35 g Frauenmilch [F.M.], Papavydrin-suppositor.). Trotzdem Andauern des Erbrechens. Gewichtsabnahme nach vorübergehendem Anstieg. Deshalb:

20. 9. 1938: *Operation nach Weber-Ramstedt:* Operationsbefund fehlt in der Krankengeschichte. *Postoperativer Verlauf:* Wundheilung p.p. Uebliche Ernährung nach der Pylorotomie mit anfänglich 1-, dann 2-, 3stündlichen kleinen Mahlzeiten von Frauenmilch, die in den ersten Tagen nach der Operation entrahmt verabreicht wird. Das Erbrechen hört mit der Operation schlagartig auf. Gewichtszunahme, sofort nach der Operation beginnend, beträgt in den ersten 4 Wochen 440 g, in den weiteren 4 Wochen 720 g.

18. 11. 1938: Entlassung, geheilt, auf 5 Mahlzeiten à 160 g Halbmilch umgesetzt. — Erfolg: I.

FALL 2. *Giger, Erika,* geb. 7. 6. 1938.

F.A.: Eltern gesund, keine Geschwister. — P.A.: Geburtsverlauf normal. Geburtsgewicht 3850 g. Das Kind wurde 5 Wochen lang gestillt, dann auf Guigozmilch (5—600 g) umgesetzt. Seither häufiges Erbrechen, Obstipation, Gewichtsverlust.

16. 8. 1938: Spitaleintritt. *Aufnahmestatus:* 10 Wochen alter, hochgradig dystrophischer Säugling: Subcut. Fettpolster fehlt. Turgor wenig vermindert. Muskulatur schlaff. Gewicht: 3020 g (830 g unter dem Geburtsgewicht). — Kopf: o. B. Thorax: Herz und Lungen klinisch o. B. Reflexe: o. B. — Abdomen: weich, in Thoraxniveau. Milz und Leber nicht palpabel. Im Epigastrium kleiner, verschieblicher *Tumor,* derb. Heftige *peristaltische Wellen.* Erbrechen im Strahl.

19. 8. 1938: *Röntgenserie:* 1. Aufnahme: 20 Min. nach der C.M.: Magen ziemlich groß, enthält 2 Breikugeln. Im Darm noch fast kein Brei. — 2. Aufnahme: nach 2 Stunden noch gut ⅔ des Contrastmittels im Magen. — 3. Aufnahme: nach 14 Stunden Magen gebläht, enthält feine Reste von Contrastbrei auf der Schleimhaut. Brei größtenteils im Colon. — Diagnose: Pylorusstenose mit *mittelstark* verzögerter Magenentleerung.

20. 8. 1938: *Operation nach Weber-Ramstedt:* Pylorus verdickt. — *Postoperativer Verlauf:* Wundheilung p.p. Nach der Operation anfänglich gutes Gedeihen mit F.M., kein Erbrechen mehr. Beim Versuch, auf Eiweißmilch umzusetzen, tritt eine schwere Dyspepsie auf, die trotz Infusionen, Bluttransfusionen usw. in Intoxikation übergeht und 28 Tage nach der Operation zum Tode führt. — Sektionsbefund: Dilatation des Magens, Marasmus.

FALL 3. *Müller, René,* geb. 3. 7. 1938. Geburtsgewicht: 3350 g. — F.A.: Eltern gesund, keine Geschwister. — P.A.: Bei Frauenmilchernährung in den ersten 5½ Wochen gutes Gedeihen. Seither bei Zwiemilchernährung (F.M. + Zitronensäurevollmilch) Erbrechen im Strahl, Pseudoobstipation, Gewichtsabnahme.

26. 8. 1938: Spitaleintritt. *Befund bei der Aufnahme:* 7½ Wochen alter, leicht dystrophischer Säugling. Turgor gut. Haut: rein. Kopf: o. B. Thorax: Herz und Lungen o. B. Extremitäten o. B. Reflexe: o. B. Blutbild: Hb 10 g. Erythro. 3 200 000. — Gewicht: 3550 g. — Abdomen: weich, in Thoraxniveau. Milz und Leber nicht palpabel. Im Epigastrium kleiner, verschieblicher Tumor tastbar. — Deutlich sichtbare Magenperistaltik. Erbrechen im Strahl. — Blut: Chlor 315 mg%.

27. 8. 1938: *Röntgenserie:* 1. Aufnahme: 20 Min. nach C.M. noch aller Brei im Magen, in 2 Kugeln geteilt. — 2. Aufnahme: nach 3 Stunden erst geringe Spuren Brei im Darm. Magen gut contrahiert. — 3. Aufnahme: nach 10 Stunden noch immer ca. ¼ des Breies im Magen, der übrige Teil im Colon. — 4. Aufnahme: nach 26 Stunden Magen leer. Brei im Colon transv. und descend. — Diagnose: Pylorusstenose mit *stark verzögerter* Magenentleerung.

31. 8. 1938: *Operation nach Weber-Ramstedt:* nach i.ven. Dauertropfinfusion. — Operationsbefund: Pylorus kastaniengroß. — *Postoperativer Verlauf:* Wundheilung p.p. — Erbrechen hört mit der Operation schlagartig auf. Gewicht: vom 8. Tage nach der Operation an steigend, in den ersten 4 Wochen um 420 g, in den folgenden um 620 g.

3. 11. 1938: Entlassung nach komplikationslosem Umsetzen auf Halbmilch und 5 Mahlzeiten à 160 g. Gewicht: 4680 g. — Erfolg: I.

FALL 4. *Streiter, Erich,* geb. 13. 2. 1939. — F.A.: Eltern gesund, keine Geschwister. — P.A.: Geburtsverlauf normal, Geburtsgewicht: 3000 g. Seit Geburt erbricht das Kind, seit dem 18. Lebenstag an Heftigkeit zunehmend. Das Erbrechen tritt sofort bis 1½ Stunden nach Nahrungsaufnahme auf. Pseudoobstipation. Ambulante Behandlung mit kleinen Mahlzeiten und Atropin (2× tgl. 1 gtt.) erfolglos. — Ernährung: 4 Tage lang F.M., seither Drittelmilch.

13. 3. 1939: Spitaleintritt. *Aufnahmestatus:* 4 Wochen alter Säugling in reduziertem Ernährungs- und Allgemeinzustand: Subcut. Fettpolster spärlich. Turgor vermindert. Gewicht: 2940 g. — Kopf: o. B. Thorax: Herz und Lungen o. B. Extremitäten: o. B. — Reflexe: o. B. — Abdomen: flach, weich, Leberrand 1 QF unterhalb des Rippenbogens. — Im Epigastrium fraglicher, kleiner Tumor zu tasten. Peristaltische Wellen werden nicht beobachtet. Nach der Mahlzeit Erbrechen im Strahl.

14. 3. 1939: *Röntgenserie:* 1. Aufnahme: sofort nach d. C.M.: großer, schlaffer Magen, hohe Sekretschicht. Brei über den ganzen Magen verteilt. — 2. Aufnahme: nach 20 Min. noch kein Brei im Darm, Magen breitgestellt. — 3. Aufnahme: nach 3 Stunden noch der größte Teil des Breies im Magen, erst kleine Mengen über den Dünndarm verteilt. — 4. Aufnahme: nach 7 Stunden: schlaffer Magen, noch immer mit Kontrastmassen gefüllt. Seit der 3-Stunden-Aufnahme ist erst wenig Brei in den Darm übergetreten. — Diagnose: Pylorusstenose mit *schwer* verzögerter Magenentleerung. Operation indiziert.

16. 3. 1939: *Operation nach Weber-Ramstedt:* Operationsbefund: in der Pylorusgegend walnußgroßer, spindliger, weißlicher Tumor. — *Postoperativer Verlauf:* Wundheilung p.p. — Nach der Operation kein Erbrechen mehr. Gewichtszunahme vom 5. Tage nach der Operation an steil, in den ersten 4 Wochen 700 g. — Entlassung nach 5 Wochen, geheilt, nach Umstellung auf 6 Mahlzeiten à 120 g Halbmilch. Gewicht: 3900 g. — Erfolg: I.

FALL 5. *Lehmann, Elisabeth,* geb. 27. 5. 1939. — F.A.: o. B. — P.A.: Geburtsverlauf o. B. Geburtsgewicht: 3250 g. Von Geburt an Speien und schlechtes Gedeihen, bei Drittelmilchernährung. — Seit Ende der 3. Lebenswoche starkes Erbrechen und dünne, grünliche Stühle. Auf Teepause keine Besserung.

1. 7. 1939: Spitaleintritt. *Aufnahmestatus:* 5 Wochen alter Säugling in schlechtem Ernährungs- und Allgemeinzustand: Fettpolster fehlt, Turgor stark vermindert, seltener Lidschlag, halonierte Augen. Gewicht: 2960 g. — Kopf: o. B. Thorax: Herz und Lungen klinisch o. B. Extrem.: o. B. Reflexe: *Moro* neg. — Abdomen: weich, leicht vorgewölbt, Nabel: o. B. Leber und Milz nicht palpabel. Im Epigastrium kleiner, verschieblicher *Tumor*. Deutliche *peristaltische Wellen*. — Blutbild: Hb 19,5 g. Erythro. 5 700 000. Leuco. 38 200. Diff.: Segm. 56%, Stabk. 14%, reife Myelocyten 3%, Metamyeloc. 4%, Mono. 12%, Lympho. 10%, Plasma. 1%. — Chlor im Blut: 352%, NaCl im Blut 565 mg%. — Chlor im Urin: 248 mg%, NaCl im Urin: 397 mg%.

Röntgenserie: 1. Aufnahme: 15 Min. nach d. C.M. noch fast kein Brei im Dünndarm. — 2. Aufnahme: 2½ Stunden nach C.M. noch immer fast der ganze Brei im Magen. — 3. Aufnahme: 4½ Stunden nach C.M. Brei zur Hauptsache im Dünndarm, kleiner Magenrest. — Diagnose: Pylorusstenose mit *stark* verzögerter Magenentleerung. Schwere *Atrophie, Exsiccose*. — *Verlauf:* Vorbereitung auf die Operation mit subcut. und i.ven. Infusionen, kleinen Mahlzeiten entrahmter F.M. Die schleimigen Durchfälle und das Erbrechen dauern an.

6. 7. 1939: *Operation nach Weber-Ramstedt* darf jetzt gewagt werden. Operationsbefund: am Pylorus kein sicherer Tumor zu sehen oder zu tasten. Trotzdem wird die Muskelschicht in üblicher Weise durchtrennt. Magen fixiert, läßt sich nicht vor die Bauchwunde luxieren. — *Postoperativer Verlauf:* Durch Auftreten einer Pyurie gestört. Operationswunde wird nekrotisch. Am 9. Tage nach der Operation diffuse Peritonitis, die nach weiteren 8 Tagen ad exitum führt. — Sektionsbefund: Leichte Pylorushypertrophie, Zeichen vorgenommener *Weber-Ramstedt*scher Operation. Insuffizienz der Laparotomiewunde mit davon ausgehender, diffuser, fibrinöser, leicht eitriger Peritonitis. Dilatation des ganzen Dünndarms, bei Hypertrophie der ganzen Dünndarmmuskulatur, möglicherweise bedingt durch Spasmus der Valvula *Bauhini*. Marasmus.

FALL 6. *Allemann, Ella,* geb. 27. 2. 1940.

F.A.: Eltern gesund. Eine 5j. Schwester gesund. — P.A.: Geburtsverlauf normal, Geburtsgewicht: 3700 g. Seit Geburt fast nach jeder Mahlzeit Erbrechen im Strahl. Stuhl: selten, braun. Exurese: o. B. Ernährung: 6—7mal F.M., dazu etwas Schleim.

28. 3. 1940: Spitaleintritt. *Befund bei der Aufnahme:* 4 Wochen alter Säugling in schlechtem E.Z. und A.Z.: Fettpolster ganz spärlich. Turgor stark vermindert. Greisenhaftes Aussehen. Gewicht: 2700 g (1000 g unter Geburtsgewicht). — Kopf: gr. Fontanelle 2 : 2½ QF., etwas eingesunken. Thorax: Herz und Lungen: o. B. Extremit.: o. B. Reflexe: o. B. Abdomen: eingesunken. Milz und Leber nicht palpabel. — Nabel o. B. Im li. Hypochondrium kleiner *Tumor* tastbar. Blutb.: Hb 20,3. Erythro.: 5 200 000.

29. 3. 1940: *Röntgenserie:* 1. Aufnahme: sofort nach C.M.: Magen dilatiert, mit Brei gefüllt, leichte, peristaltische Wellen. — 2. Aufnahme: 20 Min. nach C.M. noch kein Brei im Dünndarm. — 3. Aufnahme: Nach 2 Stunden Brei noch zur Hälfte im Magen, der übrige im Dünndarm. — Diagnose: Pylorusstenose mit *mittelschwerer* Verzögerung der Magenentleerung. — *Operation nach Weber-Ramstedt* nach Vorbereitung durch Infusionen. Ope-

rationsbefund: Pylorus kirschgroßer, blasser Tumor. — *Postoperativer Verlauf:* Wundheilung p.p. Erbrechen: vom 11. bis 20. Tage nach der Operation noch hie und da leichtes Erbrechen. — Gewichtszunahme in der ersten Woche 80 g, in der 2. Woche 130 g, in der 3. 180 g. — Entlassung nach 4 Wochen, geheilt, mit 6 Mahlzeiten à 80 g F.M. Gewicht: 3270 g. — Erfolg: I.

FALL 7. *Althaus, Walter,* geb. 24. 9. 1940.

F.A.: Eltern gesund, keine Geschwister. — P.A.: Geburtsverlauf normal. Geburtsgewicht: 3750 g. Seit dem 18. Lebenstage Erbrechen im Strahl, kurz nach jeder Mahlzeit. Stuhl: geformt. Oligurie. Stirnrunzeln, Jammern.

14. 10. 1940: Spitaleintritt. *Befund bei der Aufnahme:* 3 Wochen alter Säugling in gutem Allgemein- und leicht reduziertem Ernährungszustand. Turgor vermindert. Muskeltonus etwas gesteigert. Gewicht: 3760 g. — Kopf: o. B. Thorax: Herz und Lungen klinisch o. B. Extrem.: o. B. — Reflexe: o. B. — Abdomen: weich, in Thoraxniveau. Milz, Leber nicht palpapel. Im re. Hypochondrium gut erbsengroßer, derber Tumor. Nach der Nahrungsaufnahme peristaltische Wellen. Erbrechen im Strahl. — Blutbild: Hb 15,2 g. Erythro. 4 040 000. Urin: o. B.

15. 10. 1940: *Röntgenserie:* 1. Aufnahme: Sofort nach C.M.: Magen etwas dilatiert, hantelförmig, mit Kontrastmassen gefüllt. — 2. Aufnahme: 20 Min. nach C.M. noch fast kein Brei im Darm, Magen gut kontrahiert. — 3. Aufnahme: nach 2 Stunden, trotz vorangehendem heftigem Erbrechen, noch reichlich Brei im Magen, nur wenig im Darm. — 4. Aufnahme: Nach 6 Stunden noch immer fast die Hälfte des Breies im Magen. Uebriger Brei größtenteils im Colon. — Diagnose: Pylorusstenose mit *stark verzögerter* Magenentleerung.

16. 10. 1940: *Operation nach Weber-Ramstedt:* Pylorus etwas verdickt, Muskelschicht ca. 3 mm dick. — Postoperativer Verlauf: Wundheilung p.p. — Erbrechen hört mit der Operation auf. — Gewichtszunahme in den ersten 4 Wochen 550 g, in den folgenden 4 Wochen 700 g.

23. 12. 1940: Entlassung, geheilt, nach Umstellen auf 5 Mahlzeiten à 160 g Halbmilch. Gewicht: 5200 g. — Erfolg: I.

FALL 8. *Gammenthaler, Heidi,* geb. 6. 10. 1939.

F.A.: Eltern gesund. Ein 17 Monate alter Bruder wurde als Säugling wegen Pylorusstenose operiert. — P.A.: Geburtsverlauf: normal. Geburtsgewicht: 3250 g. Seit dem 22. Lebenstage Erbrechen im Strahl. Stuhl: obstipiert. Exurese: o. B. — Ernährung: Während 2 Wochen F.M., nachher 6mal 80 g Halbmilch.

31. 10. 1939: Spitaleintritt. *Befund bei der Aufnahme:* 25 Tage alter Säugling in gutem Allgemein- und Ernährungszustand. Gewicht: 3040 g. — Kopf: o. B. Thorax: Herz und Lungen o. B. Extrem.: o. B. Reflexe: o. B. Abdomen: weich, in Thoraxniveau. Milz und Leber nicht palpabel. Kein Pylorustumor tastbar. Keine peristaltischen Wellen. — Blutb.: Hb 10,1 g. Erythro. 5 120 000. Chlor 331 mg%, NaCl 530 mg%. Urin: o. B. Chlor 109 mg%, NaCl 174 mg%.

1. 11. 1939: *Röntgenserie:* 1. Aufn.: 15 Min. nach C.M. sehr wenig Brei im Darm, Magen gut contrahiert, gleichmäßig gefüllt. — 2. Aufn.: nach 2 Stunden noch mehr als die Hälfte des Breis im Magen. Kontrastmassen füllen das Antrum keilförmig aus. Hohe Sekretschicht im Magen. — 3. Aufn.: nach 4 Stunden etwas weniger als die Hälfte des Breies im Magen, der Rest über

den Dünndarm hin verteilt. — 4. Aufn.: nach 8 Stunden Magen entleert. Brei im unt. Ileum und im Colon. — Diagnose: Pylorusstenose mit *mittelstarker* Verzögerung der Magenentleerung.

6. 11. 1939: *Operation nach Weber-Ramstedt:* Operationsbefund fehlt in der Krankengeschichte. — *Postoperativer Verlauf:* Wundheilung p.p. Erbrechen hört mit der Operation schlagartig auf. — Gewichtszunahme: Beginnt sofort nach der Operation, beträgt in den ersten 4 Wochen 540 g, in den folgenden 4 Wochen 760 g. — Intercurrente Pyurie mit Prontosil geheilt.

29. 2. 1940: Entlassung, geheilt. Gewicht: 4840 g. — Erfolg: I.

FALL 9. *Brestler, Hanspeter,* geb. 6. 7. 1940.

F.A.: Eltern gesund, keine Geschwister. — P.A.: Geburtsverlauf: o. B. Geburtsgewicht: 3000 g. Seit Geburt Speien, manchmal auch Erbrechen im Strahl. Stirnrunzeln, Unruhe. Stuhl: obstipiert. Exurese: o. B. — Ernährung: Anfänglich Drittel-, dann 6 × 150 g Halbmilch.

3. 9. 1940: Spitaleintritt. *Befund bei der Aufnahme:* 8½ Wochen alter Säugling. Subcut. Fettpolster ordentlich entwickelt. Turgor vermindert. Gewicht: 3840 g. Kopf: o. B. Thorax: Herz und Lungen klinisch o. B. Extrem.: o. B. Reflexe: o. B. — Abdomen: activ gespannt, kein Tumor palpabel. Leber und Milz nicht palpabel. Taubeneigroße, reponible Leistenhernie re. — Blutb.: Hb 13,9 g. Erythro. 4 380 000. Urin: o. B.

10. 9. 1940: *Röntgenserie:* 1. Aufn.: sofort nach der C.M. großer, erweiterter Magen mit peristaltischen Wellen an der großen Curvatur. Brei in 2 Kugeln angeordnet. — 2. Aufn.: nach 20 Min. ganz wenig Brei im Dünndarm. Magen schlaff. — 3. Aufn.: nach 2 Stunden ca. ⅓ des Breies im Darm. — 4. Aufn.: nach 7 Stunden ganz kleiner Rest im Magen, Brei zur Hauptsache im Colon. — Diagnose: Pylorusstenose mit Verzögerung der Magenentleerung *mittleren Grades.* — *Behandlung konservativ:* 12 Mahlzeiten à 50 g Halbmilch. Bellafolin 3 × 1—3 × 5 gtt. 8 Tage nach Beginn dieser Therapie kein Erbrechen mehr. Gewicht: sofort steil ansteigend, in den ersten vier Wochen um 800 g. — Nach 6 Wochen Entlassung mit 6 Mahlzeiten à 130 g. Geheilt. Gewicht: 4840 g. — Erfolg: I.

FALL 10. *Nebiker, Paul,* geb. 25. 4. 1940.

F.A.: Eltern gesund. Keine Geschwister. — P.A.: Normaler Geburtsverlauf. Geburtsgewicht: 3500 g. Bis zur 8. Woche gutes Gedeihen; von da an Erbrechen im Strahl, fast nach jeder Mahlzeit. — Seither nur noch geringe Gewichtszunahme und seltene Stühle. Oligurie. — Ernährung: vier Wochen gestillt. Seither 5 × 120 g Halbmilch.

12. 7. 1940: Spitaleintritt. *Befund bei der Aufnahme:* 11½ Wochen alter, gutentwickelter Säugling. Fettpolster reichlich vorhanden. Turgor o. B. Muskeltonus physiologisch. Gewicht 4860 g. — Kopf: o. B. Thorax: Herz und Lungen o. B. Extrem.: o. B. Reflexe: o. B. — Abdomen: weich, Milz und Leber nicht palpabel. Im re. Hypochondrium ein kleiner, verschieblicher *Tumor.* Nach Nahrungsaufnahme sichtbare *Magenperistaltik.*

15. 7. 1940: *Röntgenserie:* 1. Aufn.: sofort nach C.M.: Magen hantelförmig, starke Peristaltik. Brei in 2 Kugeln geteilt. — 2. Aufn.: nach 20 Min.: noch kein Brei im Darm. — 3. Aufn.: nach 2 Stunden noch ca. die Hälfte des Breies im Magen. Tiefe, peristaltische Einschnürungen an der großen Kurvatur. — 4. Aufn.: nach 7 Stunden nur noch ganz kleiner Magenrest.

Brei zur Hauptsache im untern Ileum und im Colon. — Diagnose: Pylorusstenose mit *mittelstarker* Verzögerung der Magenentleerung, bei relativ altem Säugling. — *Verlauf: Konservative Behandlung:* 12 Mahlzeiten à 50 g Halbmilch, Atropin 3 × 1—5 gtt. bis zur 7. Woche. — Erbrechen: In den ersten 2 Wochen wird noch 40—70 g pro Tag erbrochen, in der 3. Woche nur noch 5—35 g. Später nur noch leichtes Speien. — Gewichtszunahme: von der 2. Woche an 140—220 g pro Woche. — Nach 8 Wochen geheilt entlassen. Gewicht: 5900 g. — Erfolg: I.

FALL 11. *Suter, Paul*, geb. 19. 6. 1940.

F.A.: Eltern gesund. Ein Bruder mit 7 Monaten an Hirnhautentzündung unklarer Genese gestorben. — P.A.: Normale Geburt. Geburtsgewicht: 3680 g. Von Geburt an erbricht das Kind, anfänglich nur wenig. Seit Ende der vierten Lebenswoche heftiges Erbrechen, fast nach jeder Mahlzeit, im Strahl. Trotzdem Gewichtszunahme. — Stuhl: Scheinobstipation. Exurese: nicht vermindert. Ernährung: während 4 Wochen zur Hälfte gestillt, daneben Halbmilch. In den letzten Tagen 5 × 125 g Lactoveguva.

23. 7. 1940: Spitaleintritt. *Befund bei der Aufnahme:* 5 Wochen alter Säugling in gutem Allgemein- und Ernährungszustand. Subcut. Fettpolster gut entwickelt. Turgor kaum vermindert. Gewicht: 4420 g. Sensorium frei. — Kopf: o. B. Thorax: Herz und Lungen klinisch o. B. Extrem.: o. B. Reflexe: o. B. — Abdomen: weich, in Thoraxniveau. Nabel: o. B. Milz und Leber nicht palpabel. — Im re. Hypochondrium läßt sich ein erbsgroßer, derber *Tumor* palpieren. — Nach den Mahlzeiten deutlich sichtbare peristaltische *Wellen*, vom li. zum re. Oberbauch verlaufend.

27. 7. 1940: Bei 12 Mahlzeiten à 40 g Halbmilch und Atropin (3 × 1 gtt. einer 1‰igen alkoholischen Lösung) Erbrechen im Strahl. — *Röntgenserie:* 1. Aufn.: sofort nach Einnahme der C.M. Magen groß, hantelförmig, Kontrastmassen in 2 Kugeln geteilt, im Magen. Noch kein Kontrastbrei im Darm. — 2. Aufn.: 20 Min. nach C.M. Magen groß, schlaff, erst geringe Spuren von Brei im Darm. — 3. Aufn.: 2 Stunden nach C.M. Magen groß, schlaff; kaum $^1/_{10}$ des Breies hat den Magen verlassen und findet sich im Dünndarm verteilt. — 4. Aufn.: 7 Stunden nach C.M. ist noch fast die Hälfte des Breies im Magen, das übrige größtenteils im Colon ascend. — Diagnose: Pylorusstenose mit *schwerer* Verzögerung der Magenentleerung. Operation indiziert.

25. 7. 1940: *Operation nach Weber-Ramstedt.* Operationsbefund: am Magenausgang harter Tumor. — *Verlauf:* Nach der Operation nur noch ganz selten leichtes Erbrechen, bei üblicher 1-, 2-, bis 3stdl. Ernährung. Wundheilung p.p. Beim Umsetzen auf Buttermilch tritt eine Ablactationsdyspepsie auf, welche das Gedeihen des Kindes beeinträchtigt.

3. 10. 1940: Spitalaustritt in gutem Allgemeinzustand. Gewicht: 5060 g. Operationserfolg: I.

FALL 12. *Bischler, Werner*, geb. 1. 3. 1941:

F.A.: Eltern und 2 Geschwister gesund. Eine Schwester des Vaters Epileptikerin. — P.A.: Normaler Geburtsverlauf. Geburtsgewicht: 3860 g. Seit Beginn der 4. Lebenswoche häufiges Erbrechen. Zwiemilchernährung in sechs Mahlzeiten.

28. 3. 1941: Spitaleintritt. *Untersuchungsbefund:* 4 Wochen alter Säugling in gutem Allgemein- und ordentlichem Ernährungszustand. Subcut. Fett-

gewebe mittelstark entwickelt, Turgor o. B. Muskeltonus o. B. Gewicht: 3830 g. Sensorium frei. Blutb.: Hb 17,1 g. Erythro. 4 560 000. Kopf: Schädelknochen o. B. Augen, Ohren, Nase, Mund: o. B. Thorax: Herz und Lungen klinisch o. B. Extrem.: o. B. Reflexe: o. B. Abdomen: weich. Nabel o. B. Milz und Leber nicht palpabel. — Kein palpabler Pylorustumor. Nach dem Schoppen werden peristaltische Wellen konstatiert. Das Kind erbricht im Strahl. — *Verlauf:* In den ersten Tagen bei einer Tageszufuhr von 500 g Menge des Erbrochenen 70—180 g.

31. 3. 1941: *Röntgenserie:* 1. Aufn.: sofort nach C.M. Magen groß, erweitert. Große Breikugel im Fundus. — 2. Aufn.: 20 Min. nach C.M. Magen gut kontrahiert, peristaltische Wellen an beiden Curvaturen. Große Breikugel im Fundus. Bereits ca. ¼ des Breies im Dünndarm verteilt. — 3. Aufn.: Nach 2 Stunden nur noch kleiner Rest im Magenfundus. Brei im unteren Dünndarm und im Colon. — Diagnose: Pylorusstenose mit ganz *leichter* Verzögerung der Magenentleerung. — *Konservative Therapie:* 12 Mahlzeiten à 50 g Frauenmilch. Das Erbrechen nimmt rasch ab. Am 4. Tage werden noch 70 g erbrochen, am 9. nur noch 10 g. Von da an überhaupt kein Erbrechen mehr, auch nicht beim Zurückgehen auf 8 und 6 Mahlzeiten. — Dementsprechend regelmäßige Gewichtszunahme: In den ersten 4 Wochen des Spitalaufenthaltes 290 g, in den folgenden 4 sogar 640 g, dann 380 g. Gewicht bei der Entlassung 5300 g. — Peristaltische Wellen waren noch während 6 Wochen zu beobachten!

FALL 13. *Hausmann, Peter,* geb. 18. 9. 1941.

F.A.: Eltern und eine Schwester gesund. — P.A.: Normaler Geburtsverlauf. Geburtsgewicht: 3600 g. Bis zum Beginn der 4. Lebenswoche gutes Gedeihen bei Halbmilchernährung. Seit 5 Tagen Erbrechen im Strahl, oft noch lange nach der letzten Mahlzeit. Stirnrunzeln. Stuhl: fest, geformt.

23. 10. 1941: Spitaleintritt. *Untersuchungsbefund:* 5 Wochen alter Säugling in gutem Allgemein- und Ernährungszustand. Fettpolster gut ausgebildet. Turgor o. B. Sensorium frei. Gewicht: 3900 g. Kopf: o. B. Thorax: Herz und Lungen o. B. Extrem. o. B. Reflexe: o. B. — Blutbild: Hb 17,6 g. Erythro. 4 230 000. — Abdomen: weich, in Thoraxniveau. Leber und Milz nicht palpabel. Nabel o. B. Bruchpforten geschlossen. Im re. Hypochondrium, etwas oberhalb des Nabels, ist eine kirschgroße, verschiebliche Resistenz tastbar. Nach der Mahlzeit werden peristaltische Wellen beobachtet, die von li. oben nach der Mitte des Oberbauches hinziehen. — Urin. Chlor 34,3 mg%. NaCl 54,8 mg% (vermindert).

23. 10. 1941: *Röntgenserie:* 1. Aufn.: Sofort nach Einnahme der C.M. stark erweiterter, schlaffer, bis ins kleine Becken reichender Magen. — 2. Aufn.: Nach 20 Min. Magen gut kontrahiert. Brei zur Hauptsache noch im Magen. 2 kleine Breikugeln, neben Spuren in den Darm übergetreten. — 3. Aufn.: Nach 2 Stunden noch ⅔ der C.M. im Magen. — Diagnose: Pylorusstenose mit *mittelstarker* Verzögerung der Magenentleerung. — *Verlauf: Konservative Behandlung* mit 8 Mahlzeiten à 50 g F.M., Atropin 2—4 × täglich 1—3 gtt. — Vom 2. Tage an kein Erbrechen mehr. Nach 3 Wochen wird das Atropin wegen gehäufter Stühle durch ½ Luminalette ersetzt. Regelmäßige Gewichtszunahme. — Entlassung nach 8 Wochen mit 6 Mahlzeiten à 110 g Eledon. Gewicht: 5000 g. — *Erfolg:* I.

FALL 14. *Erb, Hanspeter,* geb. 12. 9. 1940.

F.A.: Vater litt als Säugling an Pylorusstenose, Mutter und eine Schwester gesund. — P.A.: Geburt normal. Geburtsgewicht 4000 g. — Von Geburt an hie und da Speien. Seit der 3.—4. Lebenswoche Erbrechen im Bogen, sofort im Anschluß an die Mahlzeiten. Seit Ende der 4. Woche heftigstes Erbrechen, Obstipation, verminderte Exurese, starke Unruhe, Abmagerung. Ernährung: 6 × 60 g Guigoz-Milch halbfett.

30. 10. 1940: Spitaleintritt. *Untersuchungsbefund:* 7 Wochen alter, atrophischer Säugling in schlechtem Allgemeinzustand: Fettpolster geschwunden, Turgor deutlich herabgesetzt, Muskeltonus verstärkt, Stirnrunzeln. Sensorium frei. — Blutbild: Hb 17,2 g, Erythro. 4 680 000. Diff.: Leuco. 12 750, Segm. 15%, Eosin. 0,5%, Lympho. 75,5%, Mono. 8,5%, Stab. 0,5%. — Kopf: Knochen o. B. Sinnesorgane o. B. Mund o. B. Stirnrunzeln. Thorax: Herz und Lungen o. B. Extrem.: o. B. Reflexe: o. B. — Abdomen: weich, in Thoraxniveau, Milz und Leber nicht palpabel. Kein tastbarer Pylorustumor. Peristaltische Wellen vom li. Oberbauch nach der Mitte zu wandernd. Nach der Nahrungsaufnahme Erbrechen im Bogen.

8. 11. 1940: *Röntgenserie:* 1. Aufn.: Sofort nach der C.M.: Magen groß, gut contrahiert. — 2. Aufn.: 20 Min. nach C.M. noch aller Brei im Magen, in 2 Kugeln geteilt. Leichte peristaltische Einschnürungen an der großen Curvatur. 3. Aufn.: Nach 2 Stunden noch mehr als die Hälfte des Breies im Magen. Antrum weit, aus ihm heraus wächst ein feiner Strang (Canalis egestorius). — 4. Aufn.: Nach 6 Stunden immer noch ca. ⅓ des Breies im Magen. — Diagnose: Pylorusstenose mit *mittelstark* verzögerter Magenentleerung. — Verlauf: Konservative Therapie: 12 Mahlzeiten à 50 g F.M., 1—3 × tägl. 5 gtt. Bellafollin; subcutane Infusionen. — Erbrechen in den ersten 6 Wochen täglich 10—100 g, dann während 2 Wochen noch leichtes Speien. Von der 8. Woche an, auch ohne Bellafollin, kein Erbrechen mehr. — Rasche Gewichtszunahme: In den ersten 4 Wochen 750 g, in den nächsten 670, dann 500 g. Umsetzen auf Buttermilch ohne Reaktion. Gewicht bei der Entlassung 5440 g. — Erfolg: I.

FALL 15. *Martin, Ernst,* geb. 18. 11. 1941.

F.A.: Eltern gesund, keine Geschwister. — P.A.: Geburt normal, Geburtsgewicht 3000 g. — Seit der 3. Lebenswoche häufiges Erbrechen im Bogen. Stuhl täglich, geformt. Ernährung: 6 Wochen lang voll gestillt, weitere 5 Wochen zur Hälfte, daneben Halbmilch.

10. 3. 1941: Spitaleintritt. *Befund bei der Aufnahme:* 17 Wochen alter, hochgradig dystrophischer Säugling, subcutanes Fettpolster spärlich, Muskeltonus gesteigert, Turgor etwas vermindert, Augen tiefliegend. Gewicht 3480 g (nur 480 g über dem Geburtsgewicht). — Haut rein, Skelett o. B. Kopf o. B., Stirnrunzeln. Thorax: Herz und Lungen o. B. Extrem.: o. B. Reflexe o. B. — Abdomen: weich, Oberbauch etwas vorgewölbt. Milz und Leber o. B., kein tastbarer Pylorustumor. — Nach den Mahlzeiten sichtbare Peristaltik des Magens.

14. 3. 1941: *Röntgenserie:* 1. Aufn.: Sofort nach C.M. Magen ziemlich groß, gut contrahiert, peristaltische Einziehungen. Brei in 2 Kugeln in Fundus und Antrum. — 2. Aufn.: Nach 20 Min. erst wenig Brei im Darm. — 3. Aufn.: Nach 2 Stunden Magen weit, erst ca. $^1/_5$ der C.M. im Dünndarm. —

Verlauf: Versuch *konservativer* Behandlung (Kind relativ alt). Subcutane Infusionen; 8 Mahlzeiten à 70 g Buttermilch. Das Kind erbricht noch 40—70 g pro Tag. In 10 Tagen Gewichtszunahme von 290 g. Wird gegen Revers vorzeitig nach Hause geholt. — Erfolg: II.

FALL 16. *Spycher, Elisabeth,* geb. 30. 6. 1941.

F.A.: Eltern gesund. — P.A.: Geburt rechtzeitig, normal. Kind bei der Geburt nicht gewogen. — Seit Beginn der 3. Lebenswoche Erbrechen im Strahl, 10—60 Min. nach jeder Mahlzeit. Stuhl: 3—4 × tägl. Exurese vermindert. Ernährung: F.M. in 6 Mahlzeiten.

22. 7. 1941: Spitalaufnahme. *Untersuchungsbefund:* 3 Wochen alter Säugling in reduziertem Ernährungs- und Allgemeinzustand: Gewicht: 2800 g, subcutanes Fettpolster spärlich, Turgor vermindert, Muskulatur hypertonisch. Sensorium leicht benommen. Seltener Lidschlag. Hautfarbe ikterisch. Kopf: o. B., Stirnrunzeln, Blöken der Zunge. Thorax: große Atmung. Herz und Lungen klinisch o. B. Extrem.: o. B. Reflexe: o. B. — Abdomen: weich, in Thoraxniveau. Milz nicht palpabel. Leberrand 1 QF. unter dem re. Rippenbogen. Im re. Hypochondrium ein kirschkerngroßer Tumor. Bruchpforten geschlossen, Nabel o. B. Nach Verabreichung von Tee erbricht das Kind im Schwall. Es werden peristaltische Wellen des Magens beobachtet. — Blutbild: Hb 18,9 g, Erythro. 4 620 000. Leuco. 17 250, leichte Linksverschiebung und toxische Granulierung der Neutro. — Prothrombinzeit verlängert: 44 Sek., Kontrolle 28 Sek.

22. 7. 1941: *Röntgenserie:* 1. Aufn.: Sofort nach C.M. Oesophagus spindelförmig erweitert, mit Kontrastmassen gefüllt. Magen groß, schlaff, Brei in 2 Kugeln, in Fundus und Antrum. — 2. Aufn.: 20 Min. nach C.M. Oesophagus leer. Magen groß, schlaff, noch aller Brei im Magen. — 3. Aufn.: nach 2 Stunden Magen noch ganz diffus gefüllt, im Dünndarm erst ganz minime Spuren. — Nach 5 und 7 Stunden werden noch Bariummassen erbrochen. — Diagnose: *Sehr schwere* Pylorusstenose mit *Cardiospasmus,* Exsiccose. — Operation indiziert. Vorbereitung mit i.ven. Dauertropfinfusion.

23. 7. 1941: *Operation nach Weber-Ramstedt.* Befund: Pylorus ca. kirschkerngroß, derb. Muskelschicht auf Schnitt ca. 5 mm dick. — *Postoperativer Verlauf:* Wundheilung p.p. Ernährung mit steigenden Mengen zunächst entrahmter, dann voller F.M. Daneben subcutane Infusionen, Synkavit. Vom 2. Tage nach der Operation an kein Erbrechen mehr, nur noch gelegentliches Speien. — Gewichtszunahme in den ersten 4 Wochen nach der Operation 380 g, in den folgenden 4 Wochen sogar 980 g. Gewicht bei der Entlassung 4340 g. Umstellung auf Buttermilch und 5 Mahlzeiten à 150 g gelingt ohne Störung. — Erfolg: I.

FALL 17. *Suter, Heidi,* geb. 17. 11. 1940.

F.A.: Eltern gesund, keine Geschwister. — P.A.: Geburtsgewicht 3250 g. Seit Beginn der 3. Lebenswoche Erbrechen im Strahl, nach jeder Mahlzeit. Stuhl seither hart. Stirnrunzeln. — Ernährung: In den ersten 14 Tagen Halbmilch bis 5 × 100 g. Seit Beginn des Erbrechens Drittelmilch.

5. 12. 1940: Spitaleintritt. *Befund bei der Aufnahme:* 18 Tage alter Säugling in gutem Ernährungs- und Allgemeinzustand. Muskeltonus gesteigert. Gewicht 3000 g. — Blutbild: Hb 18,1 g, Erythro. 4 370 000, NaCl im Blut: 570 mg%, Cl 356 mg%. — Haut: o. B. Kopf: o. B. Thorax: Herz und Lungen

o. B. Extrem.: o. B. Reflexe: o. B. — Abdomen: weich, in Thoraxniveau. Nabel o. B. Milz und Leber nicht palpabel. Kein Pylorustumor tastbar. Nach Verabreichung von Tee Magensteifungen, peristaltische Wellen, Stirnrunzeln, explosives Erbrechen.

6. 12. 1940: *Röntgenserie:* 1. Aufn.: Sofort nach C.M. Magen gut contrahiert, mit tiefen, peristaltischen Einschnürungen an der großen Curvatur. Kontrastbrei als Kugel im Fundus. — 2. Aufn.: 20 Min. nach C.M. noch kein Brei im Dünndarm. Abgang des Canalis pylori im Querschnitt getroffen, sternförmig. — 3. Aufn.: Nach 2 Stunden Magen gut contrahiert. Nur kleine Breispuren im Darm. — 4. Aufn.: Nach 7 Stunden noch ca. $^2/_5$ des Breies im Magen. — Diagnose: Pylorusstenose mit *stark* verzögerter Magenentleerung. — Operation indiziert.

7. 12. 1940: *Operation nach Weber-Ramstedt.* Befund: Pylorus derb. Muskelschicht 3—4 mm. — *Postoperativer Verlauf:* Wundheilung p.p. Uebliches Vorgehen mit 24, 12, 8 Mahlzeiten erst entrahmter, dann voller F.M. — Am 13. Tage nach der Operation tritt noch einmal Erbrechen auf, nachher verschwindet es vollständig. Umstellung auf Buttermilch und 6 Mahlzeiten verläuft ohne Störung. — Gewichtszunahme: Nach der Operation während 3 Wochen Gewicht stationär, in der 4. Woche 140 g, in den folgenden 4 Wochen 720 g zunehmend. Gewicht beim Austritt 4200. — Erfolg: I.

FALL 18. *Frei, Max,* geb. 28. 4. 1941.

F.A.: Eltern gesund, ein Bruder, 7jährig, gesund, eine Schwester mit 3 Monaten an Pertussis gestorben. — P.A.: Gutes Gedeihen bis zur 6. Lebenswoche, seither Erbrechen, bald sofort, bald auch erst 2 Stunden nach den Mahlzeiten, nie im Strahl. Stuhl obstipiert. — Ernährung: 5 × 100—150 g Drittelmilch mit 4% Nutromalt.

15. 6. 1941: Spitaleintritt. *Aufnahmestatus:* 7 Wochen alter Säugling in reduziertem Ernährungs- und Allgemeinzustand. Sensorium leicht benommen, Turgor vermindert, subcutanes Fettpolster gering, Muskeltonus gesteigert. Gewicht 3730 g; Blutbild: Hb 18,4 g, Erythro. 5 040 000. Leuco. 298 000. Diff.: leichte Linksverschiebung und toxische Granulierung der Neutro. — Kopf: o. B. Mundschleimhaut mit Soor. Thorax: Herz und Lungen klinisch o. B. Extrem.: o. B. Reflexe o. B. — Abdomen: weich, in Thoraxniveau. Leber und Milz nicht palpabel. Im re. Hypochondrium kleinkirschengroßer Tumor. — Nach der Mahlzeit Erbrechen, nicht im Strahl. — NaCl im Blut: 501 mg%, Cl 313 mg%. Im Urin kein Cl.

16. 6. 1941: *Röntgenserie:* 1. Aufn.: 2 Min. nach C.M. Magen erweitert, kräftige peristaltische Einschnürungen an beiden Curvaturen. Kontrastbrei in 2 Kugeln. — 2. Aufn.: Nach 20 Min. noch kein Brei im Darm. — 3. Aufn.: Nach 2 Stunden erst ganz kleine Spuren im Darm, Magen gut contrahiert, Antrum erweitert. — Diagnose: Pylorusstenose mit *stark* verzögerter Magenentleerung. Atrophie. Exsiccose. — Operation indiziert.

17. 6. 1941: *Operation nach Weber-Ramstedt,* nach Vorbereitung mit subcutanen Infusionen. Befund: Pylorus kleinfingerdicker, walzenförmiger Tumor. Muskelschicht 5 mm. — *Postoperativer Verlauf:* Wundheilung p.p. Uebliche Ernährung. Erbrechen hört mit der Operation schlagartig auf. Gewichtszunahme: In den ersten 4 Wochen nach der Operation 260 g, in den folgenden 4 Wochen 560 g. Gewicht beim Austritt 4500 g. — Reduktion der Mahlzeiten und Umsetzen auf Buttermilch wurden gut vertragen. — Erfolg: I.

FALL 19. *Hermann, Guido,* geb. 10. 7. 1942.

F.A.: Eltern gesund. 3 Geschwister gesund. — P.A.: Geburtsverlauf normal. Geburtsgewicht 3000 g. — Mit 5 Wochen beginnt das Kind zu erbrechen. — Stuhl: tägl. 2×, gelb, salbenförmig. — Ernährung: In den ersten 3 Wochen voll gestillt, dann nur noch wenig F.M., zur Hauptsache Eledon, total 6mal 100 g.

17. 8. 1942: Spitaleintritt. *Aufnahmestatus:* 6 Wochen alter Säugling in schlechtem Ernährungszustand: Fettpolster fehlt, Turgor stark herabgesetzt. — Sensorium matt. Gewicht: 2470 g. — Kopf: o. B. Thorax: Herz und Lungen klinisch o. B. Extrem.: o. B. Reflexe: o. B. — Abdomen: weich, in Thoraxniveau. Milz und Leber nicht palpabel. Im re. Hypochondrium kleiner, ziemlich harter Pylorustumor. Sehr starke, rasch aufeinanderfolgende peristaltische Wellen.

17. 8. 1942: *Röntgenserie:* 1. Aufn.: Sofort nach C.M. Magen stark dilatiert, tiefe peristaltische Einschnürungen. Brei in 2 Kugeln verteilt. — 2. Aufn.: 20 Min. nach C.M.: Magen dilatiert, leichte peristaltische Wellen an der großen Curvatur. Noch kein Brei im Darm. — 3. Aufn.: Nach 2 Stunden erst Spuren von Brei im Dünndarm. Magen etwas contrahiert. — Auf 6-Stunden-Bild wird verzichtet und sofort zur Bekämpfung der Exsiccose ein i.ven. Dauertropfeinlauf angelegt. — Diagnose: Pylorusstenose mit *schwerer* Verzögerung der Magenentleerung. Exsiccose. — Operation indiziert.

18. 8. 1942: *Operation nach Weber-Ramstedt.* Operationsbefund: Pylorus gut daumendicker Tumor. — *Postoperativer Verlauf:* Wundheilung p.p. Erbrechen: In den ersten 18 Tagen nach der Operation noch ganz selten, kleine Mengen. Nachher kein Erbrechen mehr. — Gewichtszunahme: In den ersten 4 Wochen nach der Operation nur 50 g, in den folgenden 4 Wochen 450 g, nach weiteren 4 Wochen 380 g. — Es wurde versucht, das dystrophische Kind durch Bluttransfusionen ins Gedeihen zu bringen. Umsetzen auf Buttermilch und 5 Mahlzeiten komplikationslos.

21. 11. 1942: Entlassung, geheilt, in ordentlichem Ernährungszustand. Gewicht: 3620 g. — Erfolg: I.

FALL 20. *Häring, Roland,* geb. 19. 7. 1942.

F.A.: Eltern gesund. Keine Geschwister. — P.A.: Geburtsverlauf normal. Geburtsgewicht: 3550 g. Schon bald nach der Geburt beginnt das Kind zu erbrechen, seit dem 12. Lebenstage im Strahl, sofort nach jeder Mahlzeit, auch nach kleinen Mengen. — Ernährung: Halbmilch und Pelargon, 5mal 120 g.

4. 8. 1942: Spitaleintritt. *Befund bei der Aufnahme:* 16 Tage alter Säugling, leicht dystrophisch. Turgor wenig vermindert. Gewicht: 3240 g. — Kopf: o. B. Thorax: Herz und Lungen klinisch o. B. Extrem.: o. B. Reflexe: o. B. — Abdomen: weich, in Thoraxniveau. Nabel trocken. Milz und Leber nicht palpabel. — Kirschkerngroßer Tumor im re. Hypochondrium. Sichtbare Magenperistaltik.

4. 8. 1942: *Röntgenserie:* 1. Aufn.: Sofort nach C.M. Magen mäßig dilatiert, große Luftblase. Kontrastbrei im Fundus, zusammengeballt. — 2. Aufn.: 20 Min. nach C.M. Kontrastbrei in 2 Kugeln im Magen, Pyloruskanal trichterförmig. Ca. $^1/_{10}$ des Breies im Dünndarm. — 3. Aufn.: Nach 2 Stunden Magen gut contrahiert, ca. $^3/_5$ des Breies im Darm. — Diagnose: Pylorusstenose

leichteren Grades. Keine Operationsindikation. — *Verlauf:* Einleiten der *konservativen Therapie* mit 12 Mahlzeiten à 35—40 g F.M., Atropin 5 × 1—2 gtt. Infusionen. — Erbrechen: In der ersten Woche täglich 120—175 g. In der 2. Woche täglich 30—80 g. In der 3. Woche täglich 10—20 g. — Von der 4. Woche an kein Erbrechen mehr, auch nicht nach Absetzen des Atropin und Umsetzen auf Buttermilch mit 6 Mahlzeiten à 120 g. — Gewichtszunahme: In den ersten 4 Wochen 420 g, in den folgenden 4 Wochen 480 g, dann 460 g. — Entlassung, geheilt, Gewicht 4600 g. — Erfolg: I.

FALL 21. *Kautzmann, Kurt,* geb. 12. 8. 1942.

F.A.: Eltern gesund. Keine Geschwister. — P.A.: Geburtsverlauf normal. Geburtsgewicht: 3400 g. Seit den ersten Tagen Erbrechen, teilweise im Strahl. Stuhl: o. B. Exurese: o. B. — Ernährung: 7 Tage lang F.M. mit Halbmilch ergänzt, seit 3 Tagen nur Halbmilch.

22. 8. 1942: Spitaleintritt. *Befund bei der Aufnahme:* 10 Tage alter, eutrophischer Säugling. Gewicht: 3150 g. Haut: rein, Turgor o. B. — Kopf: leichte Conjunctivitis. Herz und Lungen o. B. Extrem.: o. B. — Reflexe: o. B. *Moro* +, starker Würgreflex. — Abdomen: weich. Kleiner, mumifizierter Nabelstrangrest. Milz und Leber nicht palpabel. — Im re. Hypochondrium mäßig harter, kleiner Tumor. — Sichtbare, starke Magenperistaltik.

24. 8. 1942: *Röntgenserie:* 1. Aufn.: Sofort nach C.M.: mittelgroßer, gut contrahierter Magen, Kontrastbrei als große Kugel im Fundus. — 2. Aufn.: 20 Min. nach C.M. bereits ca. ¼ des Breies im Dünndarm. Magen gut contrahiert. — 3. Aufn.: Nach 2 Stunden noch ca. ⅓ des Breies im Magen. Uebrige Kontrastmassen zum größten Teil im Colon ascend. — Diagnose: Pylorusstenose mit *leichtverzögerter* Magenentleerung. Keine Operationsindikation. — *Verlauf: Konservative Therapie:* 7 Mahlzeiten à 55—65 g F.M. Atropin 5 × 1—2 gtt. — Erbrechen: In den ersten Tagen noch ganz wenig; später, auch ohne Atropin, kein Erbrechen mehr. — Gewichtszunahme: In den ersten 4 Wochen 130 g, in den folgenden 4 Wochen 640 g.

7. 11. 1942: Entlassung, geheilt. Gewicht: 4270 g. — Erfolg: I.

FALL 22. *Höfer, Hermann,* geb. 15. 9. 1942.

F.A.: Eltern gesund. Keine Geschwister. — P.A.: Normaler Geburtsverlauf. Geburtsgewicht: 2760 g. Seit dem 18. Lebenstage Erbrechen, sofort bis eine halbe Stunde nach der Mahlzeit, meist im Strahl. Stirnrunzeln, Oligurie. Pseudoobstipation. Kind war auffallend ruhig. — Ernährung: Frauenmilch, 5—6 × 60—90 g.

7. 10. 1942. Spitaleintritt. *Aufnahmestatus:* 22 Tage alter Säugling in reduziertem Ernährungszustand: Fettpolster fehlt, Turgor leicht vermindert. Gewicht: 2580 g. Kopf: Nähte noch nicht geschlossen, große Font. 2 : 2 QF., à niveau. Stirnrunzeln, Blöken der Zunge, Glotzen. Mund- und Rachenschleimhaut leicht gerötet. — Thorax: Herz und Lungen klinisch o. B. Extremitäten: o. B. Reflexe: o. B. — Abdomen: weich, ohne abnorme Resistenzen. Nach der Nahrungsaufnahme sehr starke peristaltische Wellen im Oberbauch und explosives Erbrechen. — Urin: Kein Chlor nachweisbar.

7. 10. 1942: *Röntgenserie:* 1. Aufn.: Sofort nach der C.M. normalgroßer Magen, gut contrahiert. Kontrastbrei als Kugel im Fundus. — 2. Aufn.: Nach 20 Min. noch kein Brei im Darm. — 3. Aufn.: Nach 2 Stunden erst ca. $^1/_6$ des Breies im Darm. Pylorus stellt sich als fadenförmiger Ausläufer des An-

trums dar. — Diagnose: Pylorusstenose mit *schwerer* Verzögerung der Magenentleerung. Operation indiziert.

9. 10. 1942: *Operation nach Weber-Ramstedt* nach Vorbereitung durch subcutane Infusionen. Operationsbefund: Pylorus gut daumendick, derb. — *Postoperativer Verlauf:* Wundheilung p.p. — Erbrechen: Nach der Operation nurmehr ganz gering. Beim Uebergang auf 7 Mahlzeiten vorübergehend leichtes Speien. — Gewichtszunahme: In den ersten 14 Tagen 130 g, in den folgenden 10 Tagen 230 g.

3. 11. 1942: Entlassung, geheilt, wird noch voll gestillt. — Erfolg: I.

FALL 23. *Erzer, Erwin,* geb. 15. 1. 1942.

F.A.: Eltern gesund. 3 Geschwister als Frühgeburten gestorben. — P.A.: Geburt rechtzeitig, normal. Geburtsgewicht: 3250 g. Von der 3. Woche an Erbrechen, fast nach jeder Nahrungsaufnahme, oft im Bogen. — Stuhl: Nur alle 3—4 Tage. Oligurie. — Ernährung: Zwiemilch (F.M. + Halbmilch).

2. 4. 1942: Spitaleintritt. *Befund bei der Aufnahme:* 10½ Wochen alter Säugling in dystrophischem Zustande: Fettpolster fehlt, Turgor vermindert. Muskulatur hypertonisch. Gewicht: 3330 g. — Kopf: o. B. Thorax: Herz und Lungen klinisch o. B. Extrem.: o. B. — Reflexe: o. B. — Abdomen: weich, in Thoraxniveau. Keine abnormen Resistenzen tastbar. Nach der Fütterung starke peristaltische Wellen im Oberbauch. — Blutbild: Hb 14,4 g. Erythro. 3 680 000. Urin: o. B.

2. 4. 1942: *Röntgenserie:* 1. Aufn.: Sofort nach C.M. gut contrahierter Magen mit tiefen peristaltischen Wellen an der großen Curvatur. Kontrastbrei zur Hauptsache als Kugel im Fundus. — 2. Aufn.: Nach 20 Min.: Magen leicht dilatiert. Noch kein Brei im Darm. — 3. Aufn.: Nach 2 Stunden: Magen schlaff, erst minime Spuren von Kontrastmittel im Darm. — 4. Aufn.: Nach 5 Stunden noch immer nur Spuren von Barium im Darm. Kräftige peristaltische Einschnürungen des Magens. — Diagnose: Pylorusstenose mit *schwerer* Verzögerung der Magenentleerung. — Operation indiziert.

2. 4. 1942: *Operation nach Weber-Ramstedt.* Befund: Pylorus derber Tumor. — *Postoperativer Verlauf:* Wundheilung p.p. — Erbrechen mit der Operation schlagartig beseitigt. — Gewichtszunahme: Vom 5. Tage an stetig steigend.

20. 6. 1942: Entlassung, geheilt. Gewicht: 4470 g. — Erfolg: I.

FALL 24. *Jecker, Anton,* geb. 22. 3. 1942.

F.A.: Eltern gesund. Keine Geschwister. Eine Cousine an Pylorusstenose gestorben. — P.A.: Geburtsverlauf normal. Geburtsgewicht: 2550 g. Seit Mitte der 6. Lebenswoche Erbrechen im Strahl. Stuhl: obstipiert. Ernährung: Anfänglich ganz gestillt. Seit Auftreten des Erbrechens auf Guigoz-Milch, halbfett, umgesetzt.

11. 5. 1942: Spitaleintritt. *Befund bei der Aufnahme:* 7 Wochen alter Säugling in ordentlichem Ernährungszustand. Turgor o. B. Gewicht: 2870 g. Sensorium frei. — Kopf: Craniotabes. Augen, Ohren, Mund, Nase o. B. Blöken der Zunge. Stirnrunzeln. — Thorax: Herz und Lungen klinisch o. B. Extrem.: o. B. Reflexe o. B. — Abdomen: weich, in Thoraxniveau. Keine abnormen Resistenzen tastbar. Sofort nach der Nahrungsaufnahme Erbrechen im Strahl. ¾ Stunden später deutliche peristaltische Wellen. — Urin: Chlor 7 mg% (wenig).

11. 5. 1942: *Röntgenserie:* 1. Aufn.: Sofort nach C.M.: normalgroßer, stierhornförmiger Magen. Brei ziemlich gleichmäßig über den ganzen Magen verteilt. — 2. Aufn.: Nach 20 Min.: noch kein Brei im Darm. Magen weist gute peristaltische Wellen auf. — 3. Aufn.: Nach 2 Stunden bereits die Hälfte des Breies im Darm. — Diagnose: Pylorusstenose mit *leicht verzögerter* Magenentleerung. — *Verlauf: Konservative Behandlung:* 24 Mahlzeiten à 18 g Atropin, 5 × 1—5 × 5 gtt. — Erbrechen: In den ersten beiden Tagen, bei einer Zufuhr von 300—400 g, Menge des Erbrochenen 180—190 g, vom 3. Tage an nur noch 10—20 g, vom 12. Tage an gar kein Erbrechen mehr, auch nicht nach Absetzen des Atropins und Umstellen auf 7 Mahlzeiten à 70 g. — Gewichtskurve stetig steigend, in der ersten Woche um 80 g, in der 2. um 230 g, in der 3. um 150 g, in der 4. um 170 g.

9. 6. 1942. Entlassung, geheilt. Gewicht: 3500 g.

FALL 25. *Murer, Urs,* geb. 20. 2. 1942.

F.A.: Mutter Mammacarcinom re., Vater und ein 9j. Bruder gesund. — P.A.: Geburtsverlauf normal. Geburtsgewicht: 3520 g. Seit Beginn der dritten Lebenswoche Erbrechen im Strahl, fast nach jeder Mahlzeit. Pseudoobstipation. Oligurie. — Ernährung: F.M. (3 × 120 g) + Halbmilch (2 × 120 g).

15. 3. 1942: Spitaleintritt. *Befund bei der Aufnahme:* 3½ Wochen alter Säugling in reduziertem Ernährungs- und Allgemeinzustand: Fettpolster spärlich, Turgor vermindert, graues Colorit, seltener Lidschlag. Muskulatur hypertonisch. Stirnrunzeln, Blöken der Zunge. — Kopf: Knochen o. B. Mundschleimhaut gerötet. — Thorax: Herz und Lungen klinisch o. B. Extrem.: o. B. Reflexe: o. B. — Abdomen: weich, in Thoraxniveau. Keine abnormen Resistenzen tastbar. Nach der Mahlzeit sichtbare Magenperistaltik, Erbrechen im Strahl, Unruhe. — Urin: Chlor nicht nachweisbar. Blutbild: Hb 17,9 g. Erythro. 5 090 000.

16. 3. 1942: *Röntgenserie:* 1. Aufn.: Sofort nach C.M.: Oesophagus spindlig aufgetrieben, mit Kontrastbrei gefüllt. Magen stark dilatiert, schlaff. — 2. Aufn.: Nach 20 Min. noch kein Barium im Darm. Oesophagus leer, Magen schlaff, enthält 2 Breikugeln. — 3. Aufn.: Nach 2 Stunden Magen gut contrahiert. Erst winzige Spuren von Barium im Darm. — 4. Aufn.: Nach 6 Stunden noch immer nur geringe Spuren Brei im Darm, Magen schlaff, gefüllt. — Diagnose: *Schwere* Pylorusstenose mit *Cardiospasmus.* Operation indiziert. Vorbereitende Infusionen.

17. 3. 1942: *Operation nach Weber-Ramstedt.* Befund: Magen etwas gebläht. Pylorus kleinfingerdick. — Erbrechen: Nach der Operation noch während 2 Tagen geringes Speien, später gar kein Erbrechen mehr. — Gewichtszunahme: Nach einer Abnahme von 160 g in den 2 Tagen vor der Operation nimmt das Kind in den ersten 4 Wochen nach der Operation 600 g, in den folgenden 4 Wochen 560 g zu. — Umsetzen auf Buttermilch und 6 Mahlzeiten macht keine Schwierigkeiten. Geheilt entlassen. — Erfolg: I.

FALL 26. *Jenny, Felix,* geb. 17. 11. 1941.

F.A.: Eltern gesund. 2 Geschwister, 15- und 16j., gesund. — P.A.: Normaler Geburtsverlauf. Geburtsgewicht: 2500 g. Von der 4. Lebenswoche an zunehmendes Erbrechen, z. T. im Bogen, sofort bis 1—2 Stunden nach den Mahlzeiten. Stuhl: 1—2 × tgl., o. B. Exurese: o. B. — Ernährung: In den ersten 2 Wochen F.M., seither Eledon.

24. 12. 1941: Spitaleintritt. *Befund bei der Aufnahme:* 5½ Wochen alter, dystrophischer Säugling. Fettpolster spärlich, Turgor leicht vermindert. Muskulatur etwas hypertonisch. Hautfarbe grau. Gewicht: 3460 g. — Kopf: o. B. Thorax: Herz und Lungen o. B. Extrem.: o. B. Reflexe o. B. — Abdomen: weich, in Thoraxniveau. Keine abnormen Resistenzen tastbar. Ca. walnußgroße, reponible Leistenhernie r. — Blutbild: Hb 14,5 g. Erythro. 4 290 000. Diff.: o. B. Urin: Chlor 29,9 mg%, NaCl 48,0 mg%.

24. 12. 1941: *Röntgenserie:* 1. Aufn.: Sofort nach der C.M.: großer, quergestellter Magen mit Kontrastbrei gefüllt. — 2. Aufn.: Brei in 2 Kugeln im Fundus und Antrum. Tiefe peristaltische Einschnürungen an beiden Curvaturen, noch kein Barium im Darm. — 3. Aufn.: 2 Stunden nach der C.M.: ca. $^2/_5$ des Breies im Dünndarm. Starke Magenperistaltik. — 4. Aufn.: Nach 6 Stunden noch ganz kleiner Magenrest. Brei zur Hauptsache im Colon. — Diagnose: Pylorusstenose mit *mittelstark* verzögerter Magenentleerung. — *Verlauf: Konservative Behandlung:* kleine Mahlzeiten F.M. Atropin, 3 × 2 gtt. (1‰ige alkohol. Lösg.). — Erbrechen hört schlagartig auf. — Gewichtskurve vom 3. Tage nach der Atropinmedikation stetig steigend, in der ersten Woche um 10 g, in der 2. um 190 g, in der 3. 230 g usf.

14. 2. 1942: Entlassung, geheilt, nach Umsetzen auf Buttermilch in 6 Mahlzeiten à 110 g. Gewicht: 4580 g. — Erfolg: I.

FALL 27. *Zürcher, Dolores,* geb. 9. 5. 1942.

F.A.: Eltern gesund. Keine Geschwister. — P.A.: Geburtsverlauf: normal. Geburtsgewicht: 2750 g. Ca. seit dem 7. Lebenstage erbricht das Kind unmittelbar, bis 3 Stunden nach den Mahlzeiten. Stuhl: gelb, salbenförmig, 2—3× tägl. Urinmenge vermindert. — Ernährung: 5× tgl. 10 g F.M. + 5mal 70—80 g Halbmilch.

24. 5. 1942: Spitaleintritt. *Befund bei der Aufnahme:* 15 Tage alter Säugling in etwas reduziertem Ernährungszustand. Subcut. Fettpolster spärlich. Turgor vermindert. Muskeltonus gesteigert. Gewicht: 2770 g. — Kopf: o. B. Thorax: Herz und Lungen o. B. Extrem.: o. B. Reflexe: o. B. — Abdomen: weich, in Thoraxniveau. Leberrand überragt den Rippenbogen um 1 QF. Klein, reponible Nabelhernie. — Nach Einnahme von 35 g F.M. werden deutliche peristaltische Wellen in der Magengegend sichtbar; Erbrechen im Strahl. — Urin: Chlor 12,1 mg%. NaCl 19,3 mg%.

26. 5. 1942: *Röntgenserie:* 1. Aufn.: Sofort nach C.M.: Magen groß, schlaff. Bariumbrei als Kugel im Fundus. — 2. Aufn.: Nach 20 Min. Brei in 2 Kugeln im gut contrahierten Magen, kleine Spuren im Darm. — 3. Aufn.: Nach 2 Stunden Brei ca. zur Hälfte im Darm. Kleine Breikugel im Fundus des Magens. — 4. Aufn.: Nach 6 Stunden Magen ganz leer, klein. Barium zum größten Teil im unteren Dünndarm und Colon ascend. — Diagnose: Pylorusstenose mit *leicht* verzögerter Magenentleerung. — *Verlauf: Konservative Behandlung:* 24, dann 18, 12, 7, 6 Mahlzeiten von F.M., Atropin 5mal 1—3 gtt. tgl. — Erbrechen: In den ersten 6 Tagen, bei einer Zufuhr von 400 g, Menge des Erbrochenen 135—20 g. Nachher nur noch leichtes Speien, ganz selten. — Gewichtszunahme: In den ersten 4 Wochen 360 g, in den folgenden 4 Wochen 460 g, dann 470 g. — Nach der 14. Woche Operation der Nabelhernie, komplikationslos.

5. 9. 1942: Entlassung, geheilt, in gutem A.Z. Gewicht: 3950 g. 3 Monate

später Wiedereintritt wegen Intertrigo der Halsfurche. In der Zwischenzeit zu Hause gutes Gedeihen. Gewichtsznunahme 2820 g.

FALL 28. *Niklaus, Jürg,* geb. 5. 1. 1942.

F.A.: Eltern gesund. Eine 2½j. Schwester gesund. — P.A.: Geburtsverlauf normal. Geburtsgewicht: 3500 g. Seit dem 23. Lebenstage Erbrechen im Strahl, sofort und auch erst 1 Stunde nach der Nahrungsaufnahme. Stuhl: 2 Tage lang angehalten. Exurese o. B. Ernährung: 18 Tage lang F.M., dann Halbmilch, 5 × 140 g.

3. 2. 1942: Spitaleintritt. *Befund bei der Aufnahme:* 4 Wochen alter Säugling in reduziertem Allgemein- und Ernährungszustand. Fettpolster spärlich. Turgor vermindert. Stirnrunzeln. Blöken der Zunge. — Kopf: o. B. Thorax: Herz und Lungen klinisch o. B. Extrem.: o. B. Reflexe: o. B. — Abdomen: weich, in Thoraxniveau. Leber eben noch palpabel. Kein tastbarer Pylorustumor. — Nach der Mahlzeit sichtbare Magenperistaltik und Erbrechen im Strahl. — Blutbild: Hb 13 g. Erythro. 3 030 000. Urin: Chlor neg.

4. 2. 1942: *Röntgenserie:* 1. Aufn.: Sofort nach C.M.: Magen gebläht, starke peristaltische Einschnürungen. Im Fundus große Breikugel, im Antrum eine kleinere. — 2. Aufn.: Nach 20 Min. noch kein Brei im Darm. Magen schlaff. — 3. Aufn.: Nach 2 Stunden erst kleine Spuren von Barium im Darm. — 4. Aufn.: Nach 6 Stunden Magen entleert, Brei größtenteils im Colon. — Diagnose: Pylorusstenose mit *schwerer* Verzögerung der Magenentleerung. — Operation indiziert.

7. 2. 1942: *Operation nach Weber-Ramstedt,* nach Vorbereitung durch subcutane Infusionen. Befund: Magen deutlich gebläht. Pylorus kleinkirschgroß, derb, auf Schnitt grau-weißlich. — *Postoperativer Verlauf:* Wundheilung p.p. Ernährung wie üblich. Erbrechen hört sofort nach der Operation auf. — Gewichtszunahme: regelmäßig 80—250 g pro Woche. In der 7. Woche, nach vollständigem Absetzen der F.M., Ablactationsdyspepsie. Rasche Erholung auf Teepause und F.M.

5. 5. 1942: Entlassung, geheilt. Gewicht: 4770 g. — Erfolg: I.

FALL 29. *Haldemann, Markus,* geb. 22. 4. 1942.

F.A.: Eltern gesund. Keine Geschwister. — P.A.: Seit Geburt starkes Erbrechen im Strahl, Pseudoobstipation. Seit der 4. Woche Stirnrunzeln, Blöken der Zunge. Geburtsgewicht: 3400 g. — Ernährung: Während der ersten Woche F.M., dann Halbmilch, 6 × 70—80 g.

18. 5. 1942: Spitaleintritt. *Befund bei der Aufnahme:* 26 Tage alter Säugling in etwas reduziertem Ernährungszustand. Fettpolster wenig entwickelt, Turgor leicht vermindert. Muskulatur hypertonisch. Gewicht: 3240 g. Haut: leichte Seborrhoe der Kopfhaut. Kopf im übrigen o. B. Thorax: Herz und Lungen klinisch o. B. Extrem.: o. B. Reflexe: o. B. — Abdomen: weich, in Thoraxniveau. Leber 1 QF. unter dem Rippenbogen. Kein palpabler Pylorustumor. Reponible Leistenhernie re. — Urin: Chlor 11,9 mg%, NaCl 19,4 mg%.

19. 5. 1942: *Röntgenserie:* 1. Aufn.: Sofort nach der C.M.: Oesophagus spindelförmig dilatiert, in seinem unteren Abschnitt mit Kontrastmassen gefüllt. Magen etwas dilatiert. — 2. Aufn.: Nach 20 Min. Magen gut contrahiert. Ca. $^1/_{10}$ des Breies im Darm, Oesophagus leer. — 3. Aufn.: Nach 2 Stunden Magen gut contrahiert, nur noch ca. ⅓ der Kontrastmassen im Magen. — Diagnose: Pylorusstenose mit *leicht* verzögerter Magenentleerung. *Cardio-*

spasmus. — *Verlauf: Konservative Behandlung:* 12, dann 10 Mahlzeiten à 40—50 g F.M., Atropin 5 × 2—4 gtt. tgl. Erbrechen: In den ersten 10 Tagen 10—20 g tgl. In der 4. Woche wurden während 2 Tagen 20—80 g erbrochen. Durch Erhöhen der Atropindosis Erbrechen sofort sistiert. In der 6. Woche wird das Atropin durch 1 Luminalette ersetzt. — Gewichtsanstieg in den ersten 4 Wochen 310 g, in den folgenden 4 Wochen 590 g, dann 560 g. — Operation der re. Leistenhernie komplikationslos.

27. 8. 1942: Entlassung, geheilt. Gewicht: 4980 g. — Erfolg: I.

FALL 30. *Borer, Urban,* geb. 19. 1. 1942.

F.A.: Eltern gesund, keine Geschwister. — P.A.: Geburtsverlauf normal. Geburtsgewicht: 4060 g. Von Geburt an Erbrechen, bald sofort, bald 1 bis 2 Stunden nach jeder Mahlzeit, meist im Bogen. Stuhl: selten, dunkelbraun. Ernährung: F.M. in 6 Mahlzeiten.

25. 2. 1942: Spitaleintritt. *Befund bei der Aufnahme:* 5 Wochen alter, atrophischer Säugling. Haut grau, Turgor vermindert, Fettpolster fehlt. Atrophische Längsfalten der Oberschenkel. Beginnender Decubitus über dem Sacrum. Gewicht: 2650 g (1410 g unter dem Geburtsgewicht!). Kopf: Große Fontanelle eingesunken, 1:1 QF. Stirnrunzeln, Blöken der Zunge. Auf der Mundschleimhaut Soor. — Thorax: Herz und Lungen klinisch o. B. Extrem.: o. B. Reflexe o. B. — Abdomen: weich, etwas unter Thoraxniveau. Leber und Milz nicht palpabel. Kein tastbarer Pylorustumor. Deutliche peristaltische Wellen. — Urin: kein Chlor nachweisbar. Blutb.: Hb 21,6 g. Erythro. 6 460 000.

25. 2. 1942: *Röntgenserie:* 1. Aufn.: Sofort nach der C.M.: Magen groß, dilatiert, ohne Peristaltik. Brei zur Hauptsache als große Kugel im Fundus. — 2. Aufn.: Nach 20 Min. noch kein Brei im Darm, Magen schlaff. — 3. Aufn.: Nach 2 Stunden noch immer kein Barium im Darm. — 4. Aufn.: Nach 6 Stunden erst ganz geringe Spuren im Dünndarm, Magen schlaff. — Diagnose: *Pylorusstenose* mit *sehr schwerer* Verzögerung der Magenentleerung. *Atrophie, Exsiccose.* — Operation indiziert.

28. 2. 1942: Durch i.ven. Dauertropfinfusion hat sich das Kind soweit erholt, daß es operiert werden kann. — *Operation nach Weber-Ramstedt:* Befund: ziemlich stark geblähter Magen. Pylorus 2—3 cm lang, kleinfingerdick, derb. — *Postoperativer Verlauf:* Wundheilung p.s. — Erbrechen: Nach der Operation nurmehr selten leichtes Speien. — Gewichtszunahme: Setzt erst 14 Tage nach der Operation ein, beträgt in den ersten 4 Wochen 380 g, dann 660 g. Kind kommt erst auf wiederholte Bluttransfusionen ins Gedeihen. — Entlassung nach 11 Wochen in gutem Allgemein- und Ernährungszustand. Gewicht: 4200 g. — Erfolg: I.

FALL 31. *Tschopp, Heidi,* geb. 4. 1. 1942.

F.A.: Eltern gesund, keine Geschwister. — P.A.: Geburtsverlauf normal. Geburtsgewicht: 3000 g. Gewichtsabnahme bis 2800 g. Während der ersten 3 Wochen gutes Gedeihen, Gewichtszunahme bis 3360 g. Von da an Erbrechen im Strahl, meist unmittelbar nach der Nahrungsaufnahme. Im Erbrochenen reichlich Blutspuren. Stühle seltener und kleiner. — Ernährung: Bis zum 11. Tage F.M., dann 5 × 100—120 g Halbmilch.

9. 2. 1942: Spitaleintritt. *Aufnahmestatus:* 5 Wochen alter Säugling in mäßig gutem Ernährungszustand. Turgor leicht herabgesetzt. Gewicht: 3180 g (180 g weniger als das Höchstgewicht). — Kopf: o. B. Thorax: Herz und

Lungen klinisch o. B. Extrem.: o. B. Reflexe: o. B. — Abdomen: weich, in Thoraxniveau. Ein Pylorustumor läßt sich nicht mit Sicherheit palpieren. — Deutliche Magenperistaltik. Erbrechen im Strahl. — Urin: Chlor nicht nachweisbar. Blutb.: Hb 15,5 g. Erythro. 4 600 000.

10. 2. 1942: *Röntgenserie:* 1. Aufn.: Sofort nach der C.M.: Magen dilatiert, peristaltische Einschnürungen. Brei in 2 Kugeln geteilt im Magen. — 2. Aufn.: 20 Min. nach C.M. Spuren von Barium im Dünndarm. Tiefe peristaltische Einschnürungen des Magens. — 3. Aufn.: Nach 2 Stunden noch ca. ⅓ des Breies im Magen. — 4. Aufn.: Nach 6 Stunden nur noch kleiner Rest im Magen. Brei größtenteils im Colon. — Diagnose: Pylorusstenose mit *leicht* verzögerter Magenentleerung. Keine Operationsindikation. — *Verlauf: Konservative Therapie:* 10 Mahlzeiten à 45—50 g F.M. Atropin 5 × 1 gtt. — Erbrechen: In den ersten 8 Tagen tägliche Menge des Erbrochenen 10—50 g. Von da an nur noch gelegentliches Speien. Nach 4 Wochen Absetzen des Atropins und Umstellen auf 8 Mahlzeiten à 75 g, ohne Störung. — Nach 8 Wochen Umstellen auf Buttermilch in 6 Mahlzeiten à 110 g, anstandslos vertragen. — Gewichtszunahme: In den ersten 2 Wochen 120 g, in den folgenden 2 Wochen sogar 500 g, dann 260 g. — Entlassung nach 8 Wochen, geheilt. Gewicht: 4320 g. — Erfolg: I.

FALL 32. *Zinkernagel, Peter,* geb. 7. 6. 1942.

F.A.: Eltern gesund, keine Geschwister. — P.A.: Geburtsverlauf normal, Geburtsgewicht: 3070 g. Von Geburt an Speien. Seit dem 23. Lebenstage Erbrechen im Strahl, ½—1 Stunde nach der Nahrungsaufnahme. Seit dem 25. Lebenstage ambulant mit Atropin (2 × 1—5 gtt.) behandelt, ohne Erfolg. Gewichtsabnahme von 100 g in 3 Tagen. Stuhl: obstipiert. — Ernährung: 4 Tage lang F.M., dann Halbmilch, in den letzten Tagen Eledon.

4. 7. 1942: Spitaleintritt. *Befund bei der Aufnahme:* 4 Wochen alter Säugling in etwas reduziertem Allgemein- und Ernährungszustand. Turgor vermindert. Gewicht: 2980 g. — Kopf: o. B. Stirnrunzeln. Thorax: Herz und Lungen: o. B. Extrem.: o. B. Reflexe: o. B. — Abdomen: weich, Oberbauch etwas aufgetrieben. Sichtbare Magensteifungen und peristaltische Wellen. Erbrechen im Strahl. — Blutb.: Hb 16,5 g. Erythro. 4 220 000. — *Verlauf:* Versuch mit konservativer Therapie: 12 Mahlzeiten à 25—30 g F.M. Atropin 4 × 1 gtt. Es werden, bei Zufuhr von 280—360 g, 130—240 g pro Tag erbrochen. Zudem Atropinüberempfindlichkeit.

6. 7. 1942: *Röntgenserie:* 1. Aufn.: Sofort nach C.M.: Magen groß. Kontrastbrei durch 2 tiefe peristaltische Einschnürungen in 2 Kugeln geteilt. — 2. Aufn.: 20 Min. nach C.M.: noch kein Barium im Darm. — 3. Aufn.: Nach 2 Stunden erst ca. $^1/_5$ des Breies im Darm. Antrum erweitert, mit konischem Ausläufer (Pyloruskanal?). — Diagnose: Pylorusstenose *schweren* Grades mit Atropinüberempfindlichkeit.

6. 7. 1942: *Operation nach Weber-Ramstedt,* nach Vorbereitung durch subcutane Infusionen. Operationsbefund: Pylorus walzenförmig, fingerdick, derb. — *Postoperativer Verlauf:* Wundheilung p.p. Ernährung in der üblichen Weise. — Erbrechen: Nach der Operation selten etwas Speien. Von der 5. Woche an auch kein Speien mehr. — Gewichtszunahme: In den ersten 14 Tagen 110 g, in den folgenden 250 g, dann 420 g.

18. 8. 1942: Entlassung, geheilt, auf 7 Mahlzeiten à 70 g gesetzt. — Gewicht: 3750 g. — Erfolg: I.

FALL 33. *Großenbacher, Urs,* geb. 18. 5. 1942.

F.A.: Eltern und eine 5j. Schwester gesund. — P.A.: Sectio caesarea. Geburtsgewicht: 3550 g. Schon wenige Tage nach der Geburt beginnt das Kind zu erbrechen. Von der 3. Lebenswoche an im Strahl, sofort und auch noch 1 Stunde nach der Nahrungsaufnahme. Gewichtsstillstand. Stirnrunzeln. Stuhl: 1—3× tägl. o. B. — Ernährung: In der ersten Woche F.M., dann 3 Wochen lang 6 × 80 g Pelargon, 2 Wochen lang Halbmilch, 7—8 × 80 g.

15. 6. 1942: Spitaleintritt. *Befund bei der Aufnahme:* 4 Wochen alter Säugling in leicht reduziertem Ernährungszustand. Fettpolster etwas spärlich entwickelt. Turgor leicht vermindert. Gewicht: 3600 g. Kopf: Stirnrunzeln, Blöken der Zunge, Gesicht blaß. — Thorax: Herz und Lungen klinisch o. B. Extrem.: o. B. Reflexe: o. B. — Abdomen: weich, in Thoraxniveau. Milz und Leber nicht palpabel. Kein tastbarer Pylorustumor. Sichtbare Magenperistaltik. — Urin: Chlor 1,2 mg%, NaCl 1,9 mg% (wenig!).

16. 6. 1942: *Röntgenserie:* 1. Aufn.: Sofort nach C.M.: Magen dilatiert, peristaltische Einschnürungen an der großen Curvatur, Brei in 2 Kugeln. — 2. Aufn.: 20 Min. nach C.M.: Magen gut contrahiert, erst ganz minime Spuren Barium im Darm. — 3. Aufn.: Nach 2 Stunden ca. ⅓ des Breies im Darm. — Diagnose: Pylorusstenose mit *mittelschwerer* Verzögerung der Magenentleerung. — *Verlauf: Konservative Therapie:* 24 Mahlzeiten à 25 g F.M. + Atropin, 5 × 2—4 gtt., subcutane Infusionen. Bluttransfusion. — Erbrechen: In den ersten 5 Wochen 100—5 g pro Tag. Nachher nur noch ganz selten etwas Speien. Wegen Collaps mußte das Atropin für kurze Zeit weggelassen werden; später wurden 5 × 2 gtt. wieder gut vertragen.

1. 7. 1942: *Röntgenkontrolle:* Zeigt bereits deutliche Besserung: 1. Aufn.: Sofort nach C.M.: Brei in 2 Kugeln im Magen, peristaltische Einschnürungen. — 2. Aufn.: nach 20 Min. bereits reichlich Brei (ca. ¼) im Darm. — 3. Aufn.: Nach 2 Stunden schon ½ des Breies im Darm. — Gewichtszunahme: In den ersten 4 Wochen 170 g, in den folgenden 490 g, dann 570 g, 370 g.

10. 10. 1942: Entlassung, geheilt. Gewicht: 5040 g. Absetzen des Atropin und Umstellung auf 5 × 110 g Citronensäurevollmilch verlief ohne Störung. — Erfolg: I.

FALL 34. *Rünzi, Marcel,* geb. 25. 5. 1942.

F.A.: Eltern gesund. 4 Geschwister, davon ein *Zwillingsbruder* gesund. — P.A.: Geburtsverlauf normal. Geburtsgewicht: 3500 g. Bis zur 5. Woche gutes Gedeihen. Von da an Erbrechen im Strahl, sofort und auch noch 2—3 Stunden nach der letzten Mahlzeit. — Stuhl: Selten, nur alle 2—3 Tage. Oligurie. Stirnrunzeln. — Ernährung: 5 × 100 g Pelargon mit Reisschleim.

24. 7. 1942: Spitaleintritt. *Befund bei der Aufnahme:* 2 Monate altes Zwillingskind in reduziertem Ernährungszustand. Fettpolster ganz spärlich, Längsfalten der Oberschenkel. Turgor leicht herabgesetzt. Gewicht: 3480 g (20 g unter Geburtsgewicht). — Kopf: Dolichocephalie. Große Fontanelle 2 : 1½ QF., à niveau. — Thorax: Herz und Lungen klinisch o. B. — Extrem.: o. B. — Reflexe: o. B. — Abdomen: weich, in Thoraxniveau. Milz und Leber nicht palpabel. Kein tastbarer Pylorustumor. Steifungen und peristaltische Wellen in der Magengegend deutlich sichtbar. — Genitale: Hypospadie.

25. 7. 1942: *Röntgenserie:* 1. Aufn.: Sofort nach der C.M. Magen groß, schlaff. Große Breikugel im Fundus. — 2. Aufn.: Nach 20 Min. noch kein Brei im Darm. Leichte peristaltische Einziehungen an der großen Curvatur. Kontrastbrei größtenteils im Antrum. — 3. Aufn.: Nach ca. 2 Stunden erst $^1/_{10}$ des Barium im Darm, Magen schlaff. — Diagnose: Pylorusstenose mit *stark* verzögerter Magenentleerung. *Atrophie.*

25. 7. 1942: *Operation nach Weber-Ramstedt:* Befund: Pylorus ca. 2 cm lang, 4 mm dicke, nicht sehr derbe Muskelschicht. — *Postoperativer Verlauf:* Gestört durch febrile Bronchitis mit parenteraler Dyspepsie. — Erbrechen: Nach der Operation nur noch ganz seltenes, geringes Speien. Trotzdem kommt das Kind mit subcutanen Infusionen und Bluttransfusionen usw. nur langsam ins Gedeihen. — Gewicht: Nimmt nach der Operation noch 200 g ab und bleibt einen Monat mit kleinen Schwankungen auf 3280 g stehen. Von da an langsame Gewichtszunahme, durchschnittlich 105 g pro Woche.

5. 12. 1942: Entlassung, geheilt, mit 5 Mahlzeiten à 160 g Halbmilch mit 2% Larosanzusatz, Bananen, Obstsaft. — Gewicht: 5040 g. — Operationserfolg: I. Pflegeerfolg durch die Atrophie und intercurrente Infekte etwas getrübt.

FALL 35. *Brodbeck, René,* geb. 7. 10. 1942.

F.A.: Vater soll als Säugling an heftigem Erbrechen gelitten haben, Pylorusstenose? — P.A.: Geburtsverlauf normal. Geburtsgewicht: 2900 g. Vom 18. Lebenstage an Erbrechen, fast nach jeder Mahlzeit, bald sofort, bald auch erst 4 Stunden später. Gewichtsabnahme, Pseudoobstipation, Oligurie. Unruhe. — Ernährung: Während 3 Wochen 5 × 70 g Halbmilch + 40—80 g F.M. Seit Beginn des Erbrechens Eledon, 6 × 70 g.

5. 11. 1942: Spitaleintritt. *Befund bei der Aufnahme:* 4 Wochen alter, dystrophischer Säugling. Turgor wenig vermindert. Muskulatur hypertonisch. Sensorium leicht benommen. — Kopf: Stirnrunzeln, Blöken der Zunge. — Thorax: Herz und Lungen klinisch o. B. — Extrem.: o. B. — Reflexe: o. B. — Abdomen: weich; keine peristaltischen Wellen, auch nicht nach Nahrungsaufnahme. Leber und Milz nicht palpabel. Im re. Hypochondrium ein haselnußgroßer, derber Tumor.

6. 11. 1942: *Röntgenserie:* 1. Aufn.: Sofort nach C.M.: Magen großer, atonischer Sack, ziemlich gleichmäßig gefüllt. — 2. Aufn.: Nach 20 Min. noch kein Brei im Darm, Magen groß, schlaff. — 3. Aufn.: Nach 2 Stunden erst ganz kleine Bariumspuren im Darm, Magen immer noch schlaff, gefüllt. — 4. Aufn.: Nach 6 Stunden erst ca. ⅓ des Kontrastbreies im Darm, Magen schlaff. — Diagnose: Pylorusstenose mit *stark* verzögerter Magenentleerung, bei *atonischem Magen.* Dystrophie. Operation indiziert. (Atropin sowieso sinnlos, da Magen bereits spontan ruhig gestellt.)

7. 11. 1942: *Operation nach Weber-Ramstedt.* Befund: Pylorus gut haselnußgroß, derb. — *Postoperativer Verlauf:* Wundheilung p.p. — Erbrechen hört 2 Tage nach der Operation auf. — Gewichtszunahme in den ersten 4 Wochen 250 g, dann 560 g.

15. 1. 1943: Entlassung, geheilt, nach komplikationslosem Umsetzen auf 6 × 110 g Buttermilch. Gewicht: 3870 g. — Erfolg: I.

FALL 36. *Kilchenmann, Peter,* geb. 3. 10. 1942.

F.A.: Eltern und ein 11j. Bruder gesund. — P.A.: Während der ersten

6 Wochen gutes Gedeihen. Gewicht stieg auf 4300 g. Von der 7. Lebenswoche an zunehmendes Erbrechen, in hohem Bogen, meist erst 2—3 Stunden nach der Nahrungsaufnahme. Erbrochenes oft bräunlichschwarz. — Ernährung: 8 Wochen lang ⅓ Milch, 2 Wochen Pelargon orange.

14. 12. 1942: Spitaleintritt. *Befund bei der Aufnahme:* 10 Wochen alter Säugling in leicht reduziertem Ernährungszustand. Turgor kaum vermindert, Muskeltonus physiologisch. Gewicht: 4120 g. — Kopf: o. B. — Thorax: Herz und Lungen o. B. — Extrem.: o. B. — Reflexe: o. B. — Abdomen: weich, in Thoraxniveau. Haselnußgroße, leicht reponible Nabelhernie. Milz und Leber nicht palpabel. Im re. Hypochondrium ein kleinhaselnußgroßer, derber, verschieblicher Tumor. — Nach der Nahrungsaufnahme peristaltische Wellen, gleichzeitig Stirnrunzeln, Erbrechen im Schwall (bräunlichschwarze Massen). — Blutbild: Hb 15,7 g. Erythro. 4 600 000. Leuco. 13 300. Diff.: o. B. — Urin: Nur Spuren von Chlor nachweisbar.

14. 12. 1942: *Röntgenserie:* 1. Aufn.: Sofort nach C.M.: stark dilatierter Magen mit sehr tiefen peristaltischen Einziehungen. Brei in 2 Kugeln. — 2. Aufn.: Nach 20 Min. noch kein Barium im Darm, Magen dilatiert. — 3. Aufn.: Nach 2 Stunden erst geringe Spuren Brei im Darm. Magen schlaff. — 4. Aufn.: Nach 6 Stunden erst ca. $^1/_{10}$ des Breies im Darm. Magen noch gleichmäßig gefüllt, ordentlich contrahiert. — Diagnose: Pylorusstenose mit *stark* verzögerter Magenentleerung. — Operation indiziert.

15. 12. 1942: *Operation nach Weber-Ramstedt.* Befund: Magen dilatiert, Pylorus gut daumendick. Muskelschicht derb, gut 5 mm. — *Postoperativer Verlauf:* Wundheilung p.p. — Erbrechen: Nach der Operation nur ganz seltenes, leichtes Speien. — Gewicht: In den ersten 2 Wochen nach der Operation nach geringer Abnahme stationär, in den weiteren 2 Wochen Zunahme von 200 g, dann 320 g. — Umsetzen auf Buttermilch in 6 Mahlzeiten à 140 g gelingt ohne Störung. — Erfolg: I.

Fehldiagnosen:

FALL 37. *Hügli, Hanspeter,* geb. 12. 12. 1941.

F.A.: o. B. — P.A.: Geburt 4—6 Wochen zu früh. Geburtsgewicht: 2500 g. Vom 9. Lebenstage an Erbrechen von *gelbem* Schleim. — Stuhl: regelmäßig, geformt, gelb. — Ernährung: Frauenmilch.

22. 12. 1941: Spitaleintritt. *Befund bei der Aufnahme:* 10 Tage alter Säugling in reduziertem Ernährungszustand. Fettpolster fehlt. Turgor leicht vermindert. — Haut etwas ikterisch. — Kopf: o. B. — Thorax: Herz und Lungen o. B. — Extrem.: o. B. — Reflexe: o. B. — Abdomen: weich, in Thoraxniveau. Nabel trocken. Milz und Leber nicht palpabel. Keine abnormen Resistenzen. Blutb.: Hb 19,2 g. Erythro. 4 470 000. Leuco. 6700. Diff.: o. B. — *Verlauf:* Behandlung mit kleinen Mahlzeiten (10 × 30—40 g F.M.), Atropin 3—4 × 1 gtt. Magenspülungen. Trotzdem erbricht das Kind weiter, täglich ca. 120—140 g, z. T. grünliche Massen.

29. 12. 1941: *Röntgenserie:* 1. Aufn.: Sofort nach C.M.: Magen, besonders Antrum stark erweitert, geht infolge Insuffizienz des Pylorus ohne deutliche Abgrenzung in das erweiterte Duodenum über. (Dieser erweiterte Teil des Duodenum wurde irrtümlicherweise für das Antrum gehalten.) Bereits etwas Brei im Jejunum. — 2. Aufn.: Nach 20 Min. Bild unverändert,

nur etwas mehr Barium über den Dünndarm verteilt. — 3. Aufn.: Nach 2 Stunden ca. $^1/_{10}$ des Kontrastbreies im unteren Dünndarm, Zustand im übrigen unverändert. — 4. Aufn.: Nach 6 Stunden ¼ des Breies im unteren Dünndarm und im Colon ascend. Magen und Pars horizont. duodeni («Antrum») noch immer erweitert, mit Brei gefüllt.

Aus diesen Röntgenbildern wurde *irrtümlicherweise* auf eine Pylorusstenose geschlossen, weil die geringe Einziehung am insuffizienten Pylorus zu wenig beachtet wurde. — Die Gelbfärbung des Erbrochenen war unbeachtet geblieben! — Die *Laparotomie* (2. 1. 1942) zeigte dann, daß der Pylorus *nicht* verdickt war und lediglich eine leichte Erweiterung der Pars horizontalis duodeni bestand.

Eine Wiederholung der Röntgenserie (13. 1. 1942) brachte dann die Erweiterung des Duodenum deutlicher zur Darstellung: Magen prall gefüllt, durch einen schmalen Kontraststreifen in einen kirschgroßen Sack übergehend.

Das Erbrechen dauerte bis zur 10. Woche an, dementsprechend verlief die Gewichtskurve anfänglich flach, erst von der 9. Woche an steil ansteigend. Stuhl: regelmäßig, gelb. — Diagnose: relative, infrapapilläre *Duodenalstenose.*

FALL 38. *Wild, Bernhard,* geb. 12. 7. 1940.

F.A.: o. B. — P.A.: Seit dem 4. Lebenstage Erbrechen im Strahl.

Spitaleintritt am 13. Lebenstage, *Befund:* Dystrophisches Kind mit Exsiccose. Herz, Lungen o. B. In der Tiefe des re. Hypochondrium glaubt man einen erbsgroßen Tumor zu fühlen. Auch werden im li. Oberbauch peristaltische Wellen beobachtet.

Die *Röntgenkontrolle* des Magen-Darm-Tractus mit Bariumbrei zeigt *keinen deutlich pathologischen Befund,* außer einer leichten Rechtsverlagerung des Mediastinum. Wegen Andauerns des Erbrechens, trotz Atropinmedikation, wird die *Operation nach Weber-Ramstedt* vorgenommen, *obschon keine röntgenologischen Zeichen einer Pylorusstenose vorhanden waren.*

Der Operationsbefund fällt ebenfalls negativ aus. Dementsprechend bleibt auch der Operationsbefund aus; das Kind erbricht weiter.

Die nach 2 Monaten wiederholten Röntgenaufnahmen decken als Ursache des Erbrechens einen *Cardiospasmus* auf! — Nach Einleitung einer Sondenernährung mit Verweilsonde hört das Erbrechen auf. Das Kind nimmt stürmisch an Gewicht zu.

Man kann also in diesem Falle die unnötige Operation nicht dem Röntgenverfahren zur Last legen. Er zeigt vielmehr, daß man sich bei negativem Röntgenbefund nicht durch die klinischen Symptome irreführen lassen darf.

Tabelle I.

Uebersicht über die erhobenen Befunde.

Fall	Alter b. Sp. E.		Dauer der Erkrankung vor Sp. E.		palp. Tumor	Peristaltik	Röntgenbefund Verzögerung der Magenentleerung leicht	mittel	schwer	Nebenbefund
1.	3	Wo.	10	Tage	+	+		+		
2.	10	Wo.	5	Wo.	+	+		+		
3.	52	Tage	10	Tage	+	+			+	
4.	4	Wo.	10	Tage	(+)	—			+	
5.	5	Wo.	10	Tage	+	+			+	
6.	4	Wo.	4	Wo.	+	+		+		
7.	3	Wo.	4	Tage	+	+			+	
8.	24	Tage	3	Tage	+	+		+		
9.	8½	Wo.	8½	Wo.	—	+		+		
10.	11	Wo.	3½	Wo.	+	+		+		
11.	5	Wo.	1	Wo.	+	+			+	
12.	4	Wo.	1	Wo.	+	+	+			
13.	5	Wo.	5	Tage	+	+		+		
14.	7	Wo.	3	Wo.	—	+		+		
15.	17	Wo.	14	Wo.	—	+			+	
16.	3	Wo.	1	Wo.	+	+			+	Cardiospasmus
17.	17	Tage	3	Tage	—	+			+	
18.	6	Wo.	8	Tage	+	—			+	
19.	6	Wo.	5	Tage	+	+			+	
20.	16	Tage	4	Tage	+	+	+			
21.	10	Tage	9	Tage	+	+	+			
22.	22	Tage	4	Tage	—	+			+	
23.	10	Wo.	7	Wo.	—	+			+	
24.	7	Wo.	5	Tage	—	+	+			
25.	24	Tage	5	Tage	—	+			+	Cardiospasmus
26.	38	Tage	12	Tage	—	—		+		
27.	15	Tage	8	Tage	—	+	+			
28.	4	Wo.	5	Tage	—	+			+	
29.	26	Tage	26	Tage	—	—	+			Cardiospasmus
30.	5	Wo.	5	Wo.	—	+			+	
31.	5	Wo.	10	Tage	—	+	+			
32.	4	Wo.	6	Tage	—	+			+	
33.	4	Wo.	2	Wo.	—	—		+		
34.	8	Wo.	4	Wo.	—	+			+	
35.	4	Wo.	10	Tage	+	—			+	
36.	10	Wo.	4	Wo.	+	+			+	
37.	10	Tage	1	Tag	—	—	Duodenalstenose			
38.	13	Tage	9	Tage	(+)	+ !	Cardiospasmus			

Therapie conservat.	Therapie operativ	Operat. Befund	Verlauf nach Spitaleintritt Erbrechen	Gewichtszunahme (in g pro 4 Wo.)	Erfolg	Bemerkungen
21 Tage	+	+	nach Op. gering	580/4 Wo.	I.	
	+	+	bis zur Operation	0	Exitus	Dystrophie
	+	+	bis zur Operation	520/4 Wo.	I.	
	+	+	bis zur Operation	700/4 Wo.	I.	
	+	—	bis zur Operation	0	Exitus	Peritonitis
	+	+	20 Tage nach Op.	130/1 Wo.	I.	Dystrophie
	+	(+)	bis zur Operation	625/4 Wo.	I.	
	+	?	bis zur Operation	650/4 Wo.	I.	
+			8 Tage	800/4 Wo.	I.	
+			3 Wo., wenig	180/1 Wo.	I.	
	+	+	nach d. Op. wenig	395/4 Wo.	I.	
+			9 Tage, wenig	435/4 Wo.	I.	
+			2 Tage, wenig	550/4 Wo.	I.	
+			6 Wo., zieml. stark	640/4 Wo.	I.	
+ !			10 Tage, wenig	290/10 Tage	II.	Vorzeitig entl.
	+	+	2 Tage n. d. Op.	650/4 Wo.	I.	Cardiospasmus
	+	+	bis zur Operation	420/4 Wo.	I.	
	+	+	bis zur Operation	410/4 Wo.	I.	Dystrophie
	+	+	bis 18 Tage n. Op.	295/4 Wo.	I.	Dystrophie
+			1 Wo. reichl., 3 Wo. wenig	450/4 Wo.	I.	
+			wen. Tg., gering	390/4 Wo.	I.	
	+	+	bis zur Operation	400/4 Wo.	I.	
	+	+	bis zur Operation	415/4 Wo.	I.	
+			12 Tage, mittelst.	630/4 Wo.	I.	
	+	+	2 Tage nach Op.	580/4 Wo.	I.	Cardiospasmus
+			bis Atropinmedic.	550/4 Wo.	I.	
+			6 Tage, gering	430/4 Wo.	I.	
	+	+	bis zur Operation	620/4 Wo.	I.	
+			10 Tage, gering	490/4 Wo.	I.	Cardiospasmus
	+	+	bis zur Operation	520/4 Wo.	I.	
+			8 Tage, mäßig	560/4 Wo.	I.	
	+	+	bis zur Operation	260/2 Wo.	I.	Dystrophie
+			5 Wo. zieml. viel	380/4 Wo.	I.	
	+	+	bis zur Operation	420/4 Wo.	I.	Atrophie
	+	+	bis 2 Tage n. d. Op.	480/4 Wo.	I.	
	+	+	nach d. Op Speien	520/4 Wo.	I.	

Tabelle II.

Art d. Fälle	operativ behandelte	conservativ behandelte	total
leicht	—	7	7
mittelschwer	4	6	10
schwer	18	1	19
Fehldiagnosen	2	—	2
total	24	14	38

Zusammenfassung.

1. Grundsätzliche Notwendigkeit der röntgenologischen Untersuchung jeder Pylorusstenose.
2. Mit diesem Verfahren wurden 36 Fälle von Pylorusstenose untersucht; bei 22 Fällen wurde die Operationsindikation gestellt, bei 14 Fällen wurde sie abgelehnt. Der gute Behandlungserfolg in beiden Gruppen rechtfertigte die getroffenen Entscheidungen.
3. Die röntgenologische Untersuchung gestattet, einen sofortigen und definitiv gültigen Entscheid über die einzuschlagende Therapie zu fassen. So wird ein schädlicher Zeitverlust, der den Ernährungszustand verschlechtern und die Operationschancen gefährden könnte, vermieden.
4. Durch das Röntgenverfahren wurden 3mal begleitende Cardiospasmen entdeckt, 1mal Cardiospasmus, 1mal Duodenalstenose als Ursache des Erbrechens erkannt.

Summary.

1. Fundamental necessity for radiological examination of every pylorus stenosis.
2. 36 cases of stenosis of the pylorus were examined by this process; in 22 cases operation was found to be necessary, in 14 operation was rejected. The good success of the treatment in both groups justified the decisions reached.
3. Radiological examination permits immediate and definite decision as to the treatment to be given. Thus, harmful loss of time, which worsens the state of nutrition and may endanger the operation chances is avoided.
4. On three occasions accompanying cardiospasms were discovered, once cardiospasmus, once duodenal stenosis as the cause of vomiting revealed.

Résumé.

1° L'examen radiologique est d'une nécessité absolue par chaque cas de sténose pylorique.

2° 36 cas ont été examinés ainsi ; l'indication opératoire fut posée dans 22, écartée dans 14. Les bons résultats du traitement dans les deux groupes vint donner raison aux décisions prises.

3° L'examen radiologique permet une décision immédiate et définitivement valable pour le traitement à appliquer. On évite ainsi une perte de temps nuisible qui aggraverait l'état général et les risques opératoires.

4° La radiologie permit de découvrir trois fois des cardiospasmes concomitants et de reconnaître comme cause des vomissements une fois un cardiospasme et une fois une sténose duodénale.

Literatur.

Abt u. *Strauß*, Ref. Zbl. Khk. 1926 u. Med. clin. of North Amer. 9, 1926. — *Baransky, R.*, u *Ruscel, M.*, Rev. française Pédiatr. 13, 1937. Ref. Zbl. Khk. 33. — *Bartel, J.*, Diss. Braunschweig, 1938. — *Bauer, J.*, 36. Tag. d. Dtsch. Ges. f. Khk. Karlsbad, 1925; Autoref. Zbl. Khk. 1926. — *Bauermeister, W.*, Arch. f. Verdauungskrankh. 28, 1921, S. 322. — *Bischoff*, zit. n. Sperling. — *Birk, W.*, Mschr. f. Khk. 45, 1930. — *Behrmann, W.*, Mschr. f. Khk. 59, 1934. — *Bexelius, G.*, Act. paed. 25, 1939; Ref. Zbl. Khk. 37, 1940. — *Borchardt*, zit. n. Seifert. — *Boehnke, H.*, Med. Welt 1939, S. 1160. — *Boecker*, Zschr. f. Chirurg. 241, 1933. — *Block, W.*, Zschr. f. Khk. 47, 1929, S. 281. — *Brown, A.*, Amer. Surg. Assoc. Cleveland, 1929, Amer. Surg. 1929, 90. Ref. Zbl. Khk. 24, 1930. — *Buys, de*, Amer. J. Dis. of Childr. Vol. 6, 1913. — *Barrow*, New Orleans med. surg. journ. 78, 1925. Ref. Zbl. Khk. 19, 1926. — *Catel*, Bewegungsvorgänge im Gesamtverdauungskanal, Leipzig, 1936. — *Colaneri*, Bull. médical franç. 94, 1934. — *Davison, W.*, Bull. of the Johns Hopkins Hosp. 37, 1925. — *Donovan, E.*, Amer. Surg. 95, 1932. Zbl. 25, 1932. — *Drachter*, zit. n. v. Stark. — *Eckhardt*, Kinderärztl. Praxis, 193, 1934. — *Faxén, N.*, Act. paed. 14, 1932, S. 133. — *Fedinsky* u. *v. Bokay*, Mschr. f. Khk. 28, 1924. — *Feer*, Handb. d. Khk., III. Aufl. — *Findlay, L.*, Arch. Dis. Child. 13, 1938. Ref. Zbl. Khk. 35, 1939. — *Finkelstein*, Säuglingskrankh., Amsterdam 1938. — *Flesch* u. *Péteri*, Zschr. f. Khk. 2, 1911. — *Frick, P.*, i. Hdb. der Röntgendiagnostik u. Therapie i. Kindesalter von Engel u. Schall. 1933. — *Frimann-Dahl*, Act. radiolog. 16, 1935. Ref. Zbl. Khk. 30, 1935. — *Frischmann, N.*, Jb. Khk. 126, 1929, S. 95. — *Gmelin* u. *Treplin*, Münchn. med. Wschr. 1939, I. S. 45. — *Goett*, zit. nach Uhr. — *Hainis, E.*, Orv. Hetil. 1936 (ungar.). Ref. Zbl. Khk. 32, 1937. — *Hagenbach, E.*, u. *Th. Baumann*, Kinderärztl. Praxis 5, 1934. — *Hall, H.*, Atlantic med. journ. 29, 1926. Ref. Zbl. Khk. 20, 1927. — *Heile*, Münchn. med. Wschr. 72, 1925, Nr. 38. — *Hein*, zit. nach Seifert. — *Heß*, zit. nach Ibrahim. — *Heubner*, zit. v. Stark. — *Holzknecht*, zit. nach Siegl. — *Ibrahim*, Erg. d. inn. Med. u. Khk. 24, 1923. — *Immink*, Bijdrage tot de Kliniek van pyloro. en cardiospasmus. Acad. proef-

schrift. Amsterdam 1928; zit. nach Meuwissen. — *Jochims,* Zschr. f. Khk. 58, 1937, S. 796. — *Kaulberg-Marynowska,* Pedjatr. polska, 14, 1934. Ref. Zbl. Khk. 30, 1935. — *Kemkes, B.,* Arch. f. Khk. 88, 1929, S. 81 — *Kerley* u. *Lewald,* zit. nach Heile. — *Kirschner,* Zbl. f. Chirurg. 1930 und Med. Klin. 1937, I., S. 785. — *Knauer,* Arch. f. Khk. *111,* 1937, 78. — *Langstein,* Berlin. klin. Wschr. 1921, 58, I. — *Landham, Jackson,* South. med. J. 23, 1929. — *Lereboullet,* Nourisson 26, 1938. — *Meuwissen* u. *Slooff,* Act. paed. 14, 1933, S. 19; Mschr. Kindergeneesk. 2, 133 (holl.); Am. J. Dis. Childr. 48, 1935. — *Mettenheim, v.,* Med. Welt 1934. — *Nauta,* Nederl. Tijdschr. Geneesk. 1938, 5475. Ref. Zbl. 36, 1939. — *Olchowskaja,* ref. Zbl. 27, 1933. — *Paschlau, G.,* u. *H. Wilke,* Arch. f. Khk. 105, 1935, S. 167. — *Pouyaume,* Presse méd., 1938, I. Ref. Zbl. Khk. 35, 1939. — *Perman,* Nord. med. Tidskr. 1937. Ref. Zbl. Khk. 33, 1937. — *Rach,* Zschr. f. Khk. 1913, 9. — *Ramstedt,* a) Chirurg. 1931; b) Erg. Chirurg. 27, 1934; c) Zbl. Khk. 1931. — *Robertson,* Ann. Surg. 112, 1940. Ref. Zbl. Khk. 38, 1940. — *Rominger,* zit. nach Bauer u. zit. nach Frick. — *Rogatz,* Ztschr. f. Khk. 38, 1924. — *Rinvik,* Acta paed. 127, 1940. — *Rietschel,* Med. Klin. 1918, S. 457. — *Saner,* zit. nach Meuwissen. — *Seifert,* Mschr. Khk. 37, 1927. — *Siegl,* Arch. f. Khk., Beiheft 12, 1937, 111. — *Sperling,* Diss. Greifswald, 1937. — *Stark, v.,* Erg. inn. Med. u. Khk. 24, 1923. — *Stoeber,* Hdb. d. Khk. v. Pfaundler u. Schloßmann, 4. Aufl. 1942, Ergänzungswerk. — *Strauß,* Surgical clinics of Chicago, 1920, S. 95. — *Schmid,* Brun's Beiträge 168, 1938. — *Suermondt,* zit. nach . — *Trumpp,* zit. nach. Frick. — *Uhr,* Zbl. f. Chirurg. 1932, 235. — *Voß,* Zschr. f. Khk. 53, 1932. — *Wallgren,* ref. Zbl. Khk. 32, 1937. — *Wieland,* zit. nach Seifert. — *Wilke,* Med. Klinik 1934, II, S. 1193. — *Willi,* Jb. f. Khk. 138, 1933 u. Fortschr. d. Röntgenstr. 47, 1933.